



GUÍA DE ESTUDIO

MORFOFISIOLOGÍA



AUTORA:

MAYRA ALEXANDRA CALERO MERINO

GUÍA DE ESTUDIO:

MORFOFISIOLOGÍA

EDITORIAL:Instituto Superior Tecnológico
Riobamba – “Editorial ISTR”**INSTITUCIÓN:**Instituto Superior Tecnológico
Riobamba**CIUDAD, PAÍS:**

Riobamba - Ecuador

DISEÑADO Y DIAGRAMADO POR:

Ing. Ana Huilcarema B

REVISADO POR: Comité Científico
Académico y Propiedad intelectual –
EDITORIAL ISTR**COPYRIGHT:** © Todos los derechos
reservados**Serie N°2****ISBN:** 978-9907-806-00-7

Queda rigurosamente prohibida, sin la autorización escrita de los titulares del «Copyright», bajo las sanciones establecidas en la Ley de Propiedad Intelectual, la reproducción parcial o total de esta obra por cualquier medio o procedimiento, comprendidos en la reprografía y tratamiento informático.

AÑO 2026

CONTENIDO

PRÓLOGO	6
PRESENTACIÓN	7
INTRODUCCIÓN.....	8
CAPÍTULO 1. ANATOMÍA Y FISIOLOGÍA HUMANA.....	9
1.1 Fundamentos de la Anatomía y Fisiología.....	9
1.2 Generalidades de la morfología celular y tisular	10
1.3 Ejes y planos anatómicos.....	11
1.4 Aparato locomotor	12
1.5 División atómica del esqueleto humano	14
1.6 Esqueleto axial.....	15
1.7 Esqueleto apendicular.....	17
1.8 Aplicaciones en estimulación temprana	17
AUTOEVALUACIÓN 1.....	19
Tipo 1: Relacione las columnas .	19
Tipo 2: Completar.....	20
Tipo 3: Selección múltiple con una sola respuesta correcta.....	22
Respuestas correctas	23
ACTIVIDAD DE ANÁLISIS COMPLEMENTARIA.....	23

CAPÍTULO 2. SISTEMA OSTEOMIOARTICULAR	24
2.1 Osteología	24
2.2 Miología.....	25
2.3 Artrología	28
2.4 Desarrollo osteomioarticular ...	29
2.5 Aplicaciones en estimulación temprana	31
AUTOEVALUACIÓN 2.....	¡Error! Marcador no definido.
Tipo 1: Relacione las columnas.	32
Tipo 2: Completar el enunciado.	33
Tipo 3: Selección múltiple.....	34
Respuestas correctas:.....	35
ACTIVIDAD DE REPASO: ANÁLISIS DE CASO CORTO.....	35
CAPÍTULO 3. APARATOS RESPIRATORIO Y DIGESTIVO	37
3.1 Aspectos anatomo fisiológicos del aparato respiratorio	37
3.2 Aspectos anatomo fisiológicos del aparato digestivo	39
3.3 Importancia de los sistemas respiratorio y digestivo en la primera infancia	42
3.4 Aplicaciones en Estimulación Temprana	43
AUTOEVALUACIÓN 3.....	45
Tipo 1: Relacione las columnas.	45

Tipo 2: Completa la frase	47	5.2 Aspectos anatomo fisiológicos del aparato excretor	66
Tipo 3: Selección múltiple con una sola respuesta correcta.....	47	5.3 Aplicaciones en la estimulación temprana y desarrollo infantil.....	69
Respuestas correctas:	48	5.4 Aplicaciones en Estimulación Temprana	70
ACTIVIDAD DE ANÁLISIS	49	AUTOEVALUACIÓN 5.....	72
CAPÍTULO 4. APARATO CIRCULATORIO Y SISTEMA HEMOLINFOYETICO.....	50	Tipo 1: Relacione las columnas. 72	
4.1 Aspectos anatomo fisiológicos del aparato circulatorio.....	50	Tipo 2: Complete el enunciado (4 preguntas).....	73
4.2 Aspectos anatómicos y fisiológicos del sistema hemolinfático	53	Tipo 3: Selección múltiple.....	74
4.3 Importancia del aparato circulatorio y del sistema hemolinfático en la primera infancia	56	Respuestas correctas:.....	75
AUTOEVALUACIÓN 4.....	59	ACTIVIDAD DE ANÁLISIS.....	76
Tipo 1: Relacione las columnas .59		CAPÍTULO 6. SISTEMA NERVIOSO Y ENDOCRINO	77
Tipo 2: Complete el enunciado...60		6.1 Aspectos anatomo fisiológicos del Sistema Nervioso Central y Periférico	77
Tipo 3: Selección múltiple con una sola opción correcta	61	6.2 Aspectos anatomo fisiológicos del Sistema Endocrino	79
Respuestas correctas	62	6.3 Importancia del sistema nervioso y del sistema endocrino en la primera infancia	82
ACTIVIDAD DE REPASO Y AUTOEVALUACIÓN.....	63	6.4 Aplicaciones en Estimulación Temprana	83
CAPÍTULO 5. APARATO REPRODUCTOR Y EXCRETOR	64	AUTOEVALUACIÓN 6.....	85
5.1 Aspectos anatomo fisiológicos del aparato reproductor masculino y femenino	64	Tipo 1: Relacione las columnas. 85	
		Tipo 2: Complete el enunciado.. 86	
		Tipo 3. Selección múltiple con una sola respuesta correcta	87

Respuestas correctas:88

ACTIVIDAD PROPUESTA:

ANÁLISIS DE CASO89

BIBLIOGRAFÍA.....90



PRÓLOGO

El presente protocolo tiene como finalidad orientar la aplicación académica de la Guía de Estudio de la asignatura Morfofisiología, dirigida a los estudiantes de la carrera de Estimulación Temprana del Instituto Superior Tecnológico Riobamba. Este documento establece lineamientos generales que permiten un uso adecuado, coherente y pedagógico de la guía, fortaleciendo el proceso de enseñanza-aprendizaje desde una perspectiva integral y humanizada.

La Morfofisiología constituye una base científica fundamental para la formación del futuro profesional en Estimulación Temprana, ya que posibilita la comprensión de la relación entre la estructura y la función del cuerpo humano, así como su influencia directa en el crecimiento, la maduración y el desarrollo infantil. En este sentido, la guía aborda de manera progresiva los sistemas y aparatos del organismo, integrando contenidos teóricos, actividades de autoevaluación y análisis de casos aplicados al contexto de la primera infancia.

El objetivo principal de este protocolo es favorecer un aprendizaje significativo que articule los conocimientos anatómicos y fisiológicos con la práctica profesional, permitiendo al estudiante interpretar procesos normales del desarrollo, reconocer signos de alerta y participar de forma responsable en acciones de prevención y acompañamiento temprano. Su alcance comprende el trabajo académico desarrollado en el aula y en espacios complementarios de reflexión, durante los períodos académicos establecidos por la institución.

La aplicación de la guía se sustenta en una metodología activa y participativa, donde el docente actúa como mediador del aprendizaje y el estudiante como sujeto protagonista de su formación. Se promueve la lectura comprensiva, el uso de recursos visuales, la resolución de actividades formativas y el análisis reflexivo, respetando los distintos ritmos de aprendizaje y fomentando el trabajo colaborativo. Desde un enfoque humanizado, el protocolo reconoce al niño y la niña como seres integrales, y al estudiante como un futuro profesional comprometido con el bienestar infantil. La enseñanza de la Morfofisiología trasciende la descripción anatómica, promoviendo una mirada ética, empática y contextualizada del cuerpo humano y su desarrollo.

PRESENTACIÓN

La presente Guía de Estudio de la asignatura Morfofisiología, elaborada para los estudiantes de la carrera de Estimulación Temprana del Instituto Superior Tecnológico Riobamba, constituye una herramienta académica esencial para la comprensión del cuerpo humano desde una perspectiva integral que relaciona la forma (morfología) y la función (fisiología) de sus estructuras. Su propósito fundamental es proporcionar contenidos estructurados, claros y contextualizados a la realidad profesional de los futuros estimuladores tempranos, facilitando la apropiación de conocimientos científicos básicos necesarios para su desempeño en el ámbito del desarrollo infantil.

El enfoque de la guía promueve una mirada sistémica, integradora y humanizada del cuerpo humano, articulando el estudio de los distintos sistemas y aparatos anatómicos con sus correspondientes funciones fisiológicas. Está organizada en seis capítulos que abordan, de manera progresiva, los conocimientos fundamentales sobre morfología celular y tisular, el sistema osteomioarticular, los aparatos respiratorio, digestivo, circulatorio, excretor y reproductor, y los sistemas nervioso y endocrino, permitiendo un aprendizaje escalonado y coherente.

El desarrollo de los contenidos se basa en fuentes bibliográficas actualizadas y reconocidas en el ámbito de las ciencias morfológicas, lo que garantiza su validez académica. Además, se incorporan actividades, recursos visuales y herramientas de evaluación que estimulan la participación activa de los estudiantes y promueven el aprendizaje significativo.

Esta guía es el resultado del compromiso institucional con la calidad educativa y responde a la necesidad de ofrecer materiales didácticos pertinentes, accesibles y adaptados a las exigencias formativas del nivel tecnológico.

INTRODUCCIÓN

La Morfofisiología es una disciplina fundamental dentro de las ciencias de la salud que permite comprender la organización estructural y funcional del cuerpo humano. Su estudio es clave para los estudiantes de Estimulación Temprana, ya que les proporciona los conocimientos necesarios para interpretar el funcionamiento del organismo en condiciones normales, reconociendo las bases anatómicas y fisiológicas que sustentan el desarrollo infantil.

En los primeros años de vida, el cuerpo humano atraviesa procesos de crecimiento, maduración y diferenciación estructural intensos, que repercuten directamente en las capacidades motoras, cognitivas, sensoriales y emocionales de los niños. La comprensión de estos procesos desde la perspectiva morfofuncional permite al futuro profesional identificar indicadores de normalidad o alteraciones que puedan comprometer el neurodesarrollo, contribuyendo así a una intervención oportuna, adecuada y contextualizada.

El abordaje de esta guía se fundamenta en la articulación entre teoría y práctica, ciencia y humanismo, reconociendo la diversidad de contextos culturales y biológicos en los que se desenvuelven los niños. La formación en Morfofisiología no solo implica conocer estructuras y funciones, sino también desarrollar una mirada crítica, empática y reflexiva sobre el ser humano desde sus bases biológicas.

A lo largo de los capítulos, se propone un recorrido pedagógico que favorece el aprendizaje progresivo y significativo de los sistemas corporales, integrando contenidos, ilustraciones, actividades aplicadas y evaluaciones formativas. De esta manera, se busca potenciar en los estudiantes el pensamiento anatómico-clínico y fortalecer las competencias necesarias para su práctica profesional con poblaciones infantiles.

Esta guía se presenta como un instrumento de apoyo al proceso de enseñanza-aprendizaje, comprometido con la excelencia académica y el bienestar integral del niño.

UNIDAD 1

ANATOMÍA Y FISIOLOGÍA HUMANA

1.1 Fundamentos de la Anatomía y Fisiología

La anatomía y la fisiología son disciplinas complementarias que permiten comprender la organización estructural y funcional del cuerpo humano. La anatomía estudia la forma, ubicación y relación de las estructuras corporales, desde las células hasta los sistemas de órganos; la fisiología, por su parte, se ocupa de los mecanismos que explican cómo esas estructuras actúan para mantener la vida y la homeostasis del organismo (Tortora y Derrickson, 2006; Saladin, 2013).

En el campo de la Estimulación Temprana, estos fundamentos constituyen la base para interpretar el desarrollo normal y reconocer variaciones que puedan afectar el crecimiento infantil. Conocer la estructura y función de órganos y sistemas facilita la identificación temprana de signos de alerta, la derivación oportuna y el diseño de estrategias de acompañamiento acordes con la etapa evolutiva de cada niño o niña (Tortora y Derrickson, 2006; Saladin, 2013).

El cuerpo humano se organiza de manera jerárquica en distintos niveles: químico (átomos y moléculas), celular (células especializadas), tisular (tejidos), orgánico (órganos) y sistémico (aparatos y sistemas), los cuales, en conjunto, conforman el organismo completo. Esta organización integrada explica que cualquier cambio estructural o funcional en un nivel repercute en el resto, lo cual resulta especialmente relevante durante los primeros años de vida, cuando los procesos de crecimiento y maduración son particularmente intensos (Tortora y Derrickson, 2006; Marieb, 2008).

Desde una perspectiva humanizada, el estudio de la anatomía y la fisiología no se limita a la descripción de estructuras, sino que contribuye a comprender a la persona en su globalidad. Para el futuro profesional de Estimulación Temprana, ello implica unir el conocimiento científico con una mirada empática y respetuosa hacia las singularidades biológicas y contextuales de cada niño o niña.

1.2 Generalidades de la morfología celular y tisular

La célula es la unidad estructural y funcional básica del cuerpo humano. Cada célula está formada, de manera general, por tres componentes principales:

- Núcleo: contiene el material genético y regula las actividades celulares.
- Citoplasma: medio donde se localizan los orgánulos.
- Membrana plasmática: barrera selectiva que delimita la célula y regula el intercambio de sustancias con el medio externo (Tortora y Derrickson, 2006; Marieb, 2008).

En el citoplasma se encuentran orgánulos especializados, entre los que destacan las mitocondrias (producción de energía en forma de ATP), el retículo endoplasmático (síntesis y transporte de proteínas y lípidos), el aparato de Golgi (modificación y empaquetamiento de sustancias) y los lisosomas (digestión intracelular), entre otros (Tortora y Derrickson, 2006; Marieb, 2008).

Las células con características semejantes se agrupan para formar tejidos. En el cuerpo humano se reconocen cuatro tipos tisulares básicos:

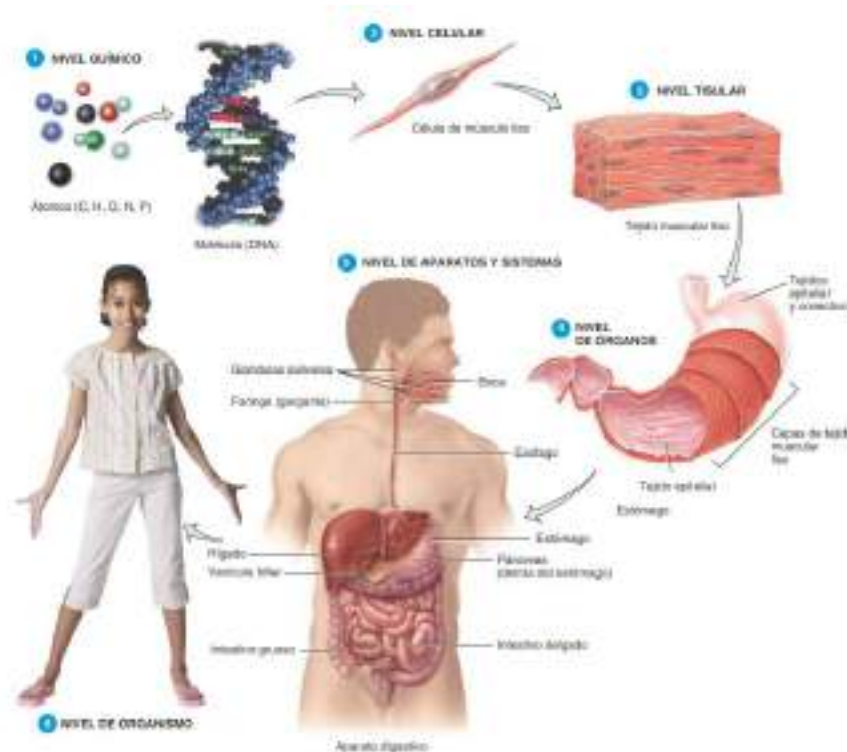
- Tejido epitelial: recubre superficies y cavidades, forma glándulas y participa en funciones de protección, absorción y secreción.
- Tejido conectivo: proporciona soporte, conexión y transporte; incluye, entre otros, al tejido óseo, cartilaginoso, adiposo y sanguíneo.
- Tejido muscular: permite el movimiento y la generación de fuerza a través de la contracción.
- Tejido nervioso: especializado en recibir, conducir y procesar impulsos eléctricos (Marieb, 2008; Rosell Puig et al., 2001).

La comprensión de la morfología celular y tisular resulta esencial para interpretar los cambios que acompañan al crecimiento, la maduración y la enfermedad. En la primera infancia, la alta plasticidad de los tejidos hace que las experiencias, los cuidados y las condiciones de salud influyan de manera significativa

en la estructura y función del organismo, lo que respalda la importancia de intervenciones tempranas fundamentadas en el conocimiento morfofisiológico (Marieb, 2008; Rosell Puig et al., 2001).

Figura 1

Niveles de organización estructural y tipos de tejidos



Nota Tomado de: Tortora GJ, Derrickson BH. Principios de anatomía y fisiología. 13.^a ed. México: Médica Panamericana; 2017. p. 3

1.3 Ejes y planos anatómicos

El estudio anatómico requiere un lenguaje común que permita describir con precisión la posición de las estructuras y la dirección de los movimientos. Para ello se utilizan ejes y planos anatómicos, definidos a partir de la posición anatómica estándar del cuerpo humano.

Los ejes anatómicos son líneas imaginarias que atraviesan el cuerpo y sirven como referencia para el análisis del movimiento:

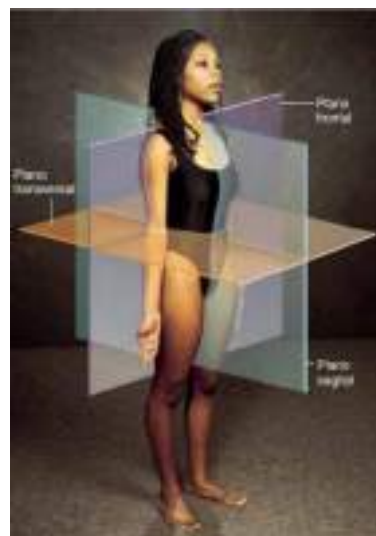
- Eje longitudinal o cráneo-caudal: se extiende de la cabeza a los pies.
- Eje anteroposterior o dorsoventral: va de la región anterior a la posterior.
- Eje transversal o laterolateral: se dirige de un lado al otro del cuerpo.

Los planos anatómicos son cortes imaginarios que dividen el cuerpo en segmentos:

- Plano sagital: separa el cuerpo en mitades derecha e izquierda; cuando pasa exactamente por la línea media se denomina plano medio.
- Plano frontal o coronal: divide el cuerpo en una porción anterior y otra posterior.
- Plano transversal u horizontal: lo secciona en una parte superior y otra inferior (Netter F. , 2019; Sinelnikov, 1988).

Figura 2

Planos anatómicos del cuerpo humano



Nota Adaptado de: Saladin K. Anatomía y fisiología: la unidad entre forma y función. 6.^a ed. México: McGraw-Hill; 2018. p. 30

En Estimulación Temprana, estos referentes permiten describir con mayor exactitud los movimientos y posturas observados en los niños y niñas, facilitando la planificación de actividades motoras, la comunicación con otros profesionales y el registro sistemático de la evolución postural y locomotora.

1.4 Aparato locomotor

El aparato locomotor está integrado por el sistema óseo, el sistema articular y el sistema muscular, que actúan de manera coordinada para proporcionar sostén, proteger órganos internos y permitir el movimiento del cuerpo en el espacio. Los huesos constituyen el armazón rígido del organismo; las articulaciones, las uniones que otorgan movilidad y estabilidad; y los músculos, los efectores que generan la

fuerza necesaria para el desplazamiento y el mantenimiento de la postura (Tortora y Derrickson, 2006; Saladin, 2013; Netter F. , 2019; Alves da Silva et al., 2024).

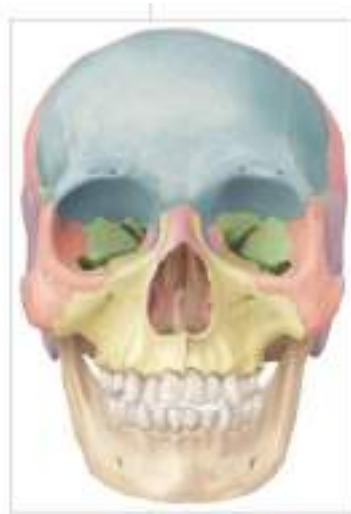El sistema óseo protege estructuras vitales, como el encéfalo, la médula espinal, el corazón y los pulmones. Las articulaciones, de acuerdo con su estructura y grado de movimiento, permiten desde desplazamientos amplios (como en hombro y cadera) hasta movimientos prácticamente imperceptibles (como entre ciertos huesos del cráneo). Los músculos esqueléticos, insertados en los huesos mediante tendones, se contraen de manera voluntaria y coordinada, produciendo gestos finos y movimientos globales.

Aunque no forma parte estricta del aparato locomotor, el sistema tegumentario — constituido por la piel y sus anexos— se relaciona estrechamente con la función motora y sensorial. La piel actúa como barrera protectora, participa en la regulación de la temperatura y contiene numerosos receptores sensitivos que informan sobre el tacto, la presión, el dolor y la temperatura, elementos clave para la organización del esquema corporal (Saladin, 2013; Netter F. , 2019; Sinelnikov, 1988).

En el contexto del desarrollo infantil, el aparato locomotor sustenta la adquisición de hitos como el control cefálico, el volteo, la sedestación, el gateo y la marcha. Un conocimiento adecuado de su estructura y función permite al profesional de Estimulación Temprana seleccionar actividades que favorezcan la alineación postural, el equilibrio y la coordinación, respetando el ritmo madurativo de cada niño o niña (Tortora y Derrickson, 2006; Netter F. , 2019; Alves da Silva et al., 2024).

Figura 3

Componentes del sistema musculoesquelético



Nota Tomado de Tortora GJ, Derrickson BH. Principios de anatomía y fisiología. 13.ª ed. México: Médica Panamericana; 2017. p. 208

1.5 División atómica del esqueleto humano

El esqueleto humano se divide anatómicamente en dos grandes porciones: el esqueleto axial y el esqueleto apendicular. Esta organización facilita la comprensión de las funciones de sostén, protección y movimiento que cumple el sistema óseo.



El esqueleto axial constituye el eje central del cuerpo e incluye los huesos del cráneo, la columna vertebral, las costillas y el esternón. Su función principal es proteger órganos vitales —como el encéfalo, la médula espinal, el corazón y los pulmones— y proporcionar una estructura firme sobre la que se apoyan las demás partes del cuerpo.

El esqueleto apendicular está formado por los huesos de las extremidades superiores e inferiores, junto con las cinturas escapular y pélvica, que conectan dichas extremidades con el tronco. Esta porción se relaciona de manera directa con la locomoción y la manipulación del entorno, posibilitando actividades como alcanzar, sostener, caminar o saltar (Marieb, 2008; Sinelnikov, 1988; Colectivo de autores, 2015).

Comprender esta división anatómica resulta especialmente útil en la valoración del desarrollo motor. Permite localizar con mayor precisión alteraciones estructurales o funcionales, interpretar estudios de imagen y planificar intervenciones orientadas a favorecer el alineamiento y la movilidad de los distintos segmentos corporales.

Figura 4

División anatómica del esqueleto humano

DIVISIÓN DEL ESQUELETO	ESTRUCTURA	NÚMERO DE HUESOS	DIVISIÓN DEL ESQUELETO	ESTRUCTURA	NÚMERO DE HUESOS
Esqueleto axial 	Cabeza		Esqueleto apendicular 	Cinturas escapulares (hombros)	
	Cráneo	8		Clavícula	2
	Cara	14		Escápula	2
	Hueso hioides	1		Extremidades superiores	
	Huesecillos auditivos	6		Húmero	2
	Columna vertebral	26		Cúbito	2
	Tórax			Codo	2
	Esternón	1		Carpo	16
	Costillas	24		Huesos metacarpianos	10
		Número de huesos = 81		Falanges	28
		Cinturas pelvianas			
		Cadera, pelvis o hueso coxal	2		
		Extremidades inferiores			
		Fémur	2		
		Rómbula	2		
		Femoral	2		
		Tibia	2		
		Tarso	14		
		Huesos metatarsianos	10		
		Falanges	28		
		Número de huesos = 126			
		Total de huesos del esqueleto adulto = 206			

Nota Tomado de Tortora GJ, Derrickson BH. Principios de anatomía y fisiología. 13.^a ed. México: Médica Panamericana; 2017. p. 209

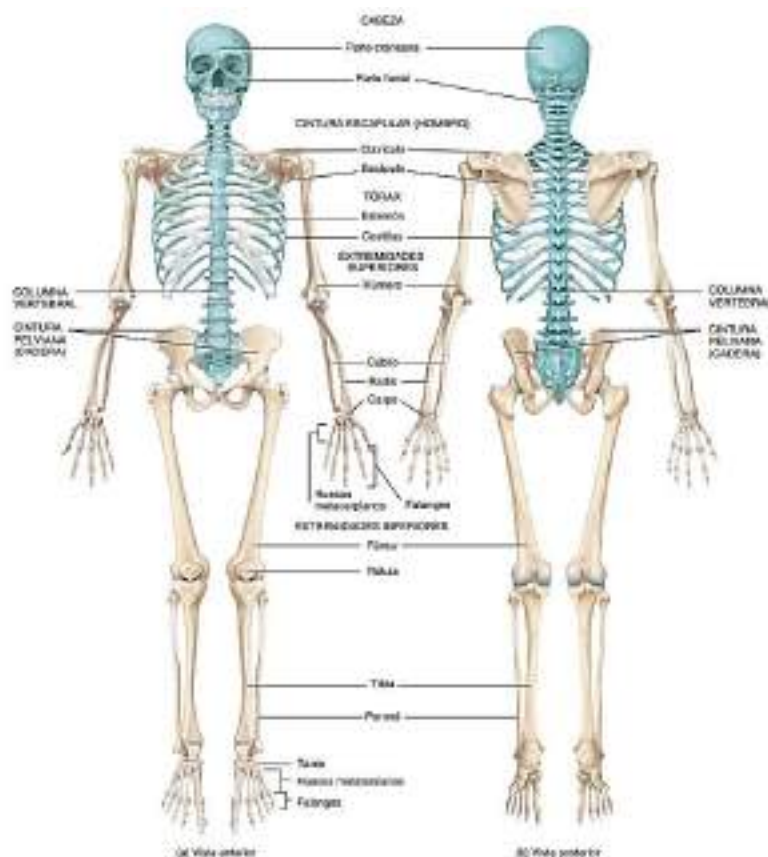
1.6 Esqueleto axial

El esqueleto axial integra el cráneo, la columna vertebral y la caja torácica. Estas estructuras proporcionan soporte fundamental al cuerpo y protegen órganos de especial importancia.

El cráneo forma una cavidad ósea que aloja y protege al encéfalo, y contribuye a la morfología facial. Contiene orificios y conductos por los que pasan nervios craneales y vasos sanguíneos, además de estructuras que participan en funciones sensoriales como la visión, la audición, el olfato y el gusto.

Figura 5

Distribución de los 206 huesos del esqueleto humano



Nota Tomado de Tortora GJ, Derrickson BH. Principios de anatomía y fisiología. 13.^a ed. México: Médica Panamericana; 2017. p. 210

La columna vertebral está constituida, en el adulto, por 33 vértebras agrupadas en regiones cervical, torácica, lumbar, sacra y coccígea. Esta columna ósea protege la médula espinal, sostiene la cabeza, permite la inserción de músculos y ligamentos, y posibilita movimientos de flexión, extensión, inclinación y rotación del tronco (Netter F., 2019; Rohen et al., 2011).

La caja torácica está formada por las costillas, el esternón y las vértebras torácicas. En conjunto, delimitan la cavidad torácica, donde se alojan el corazón y los pulmones. Su estructura semiflexible facilita los movimientos respiratorios al expandirse y contraerse durante la inspiración y la espiración.

En la primera infancia, el esqueleto axial se encuentra en proceso de maduración. Las fontanelas del cráneo permiten el crecimiento cerebral, y las curvaturas fisiológicas de la columna se definen progresivamente a medida que el niño o niña adquiere nuevas posturas. Estos aspectos deben considerarse al proponer posiciones y ejercicios en

los programas de Estimulación Temprana, con el fin de favorecer una alineación postural saludable (Netter F. , 2019; Rohen et al., 2011; Agur y Dalley, 2009).

1.7 Esqueleto apendicular

El esqueleto apendicular comprende las cinturas escapular y pélvica, así como los huesos de las extremidades superiores e inferiores. Su configuración permite una amplia gama de movimientos y la interacción activa con el entorno.

Las extremidades superiores incluyen húmero, radio, cúbito, huesos del carpo, metacarpo y falanges. Estas estructuras posibilitan movimientos de gran precisión y coordinación, como la prensión, la manipulación de objetos y la ejecución de gestos finos.

Las extremidades inferiores están formadas por fémur, tibia, peroné, huesos del tarso, metatarso y falanges. Se relacionan con funciones de sostén del peso corporal, marcha, carrera y mantenimiento del equilibrio. La cintura escapular —compuesta por clavículas y escápulas— conecta las extremidades superiores con el esqueleto axial, mientras que la cintura pélvica —formada por los huesos coxales— une las extremidades inferiores al tronco y protege estructuras del aparato excretor y reproductor (Marieb, 2008; Netter F. , 2019; Agur y Dalley, 2009).

Durante la infancia, el esqueleto apendicular está sujeto a procesos de crecimiento y osificación progresivos. Los cartílagos de crecimiento (fisis) permiten el aumento de la longitud ósea y, por tanto, la adquisición de nuevas habilidades locomotoras. El conocimiento de estas características orienta la planificación de actividades motrices que respeten los límites de seguridad articular y ósea en cada etapa.

1.8 Aplicaciones en estimulación temprana

La integración de los contenidos de anatomía y fisiología del aparato locomotor en la práctica de Estimulación Temprana permite comprender al niño o niña como un organismo en desarrollo continuo, con estructuras en formación y funciones en proceso de consolidación.

El conocimiento de la organización del sistema óseo, articular y muscular facilita la selección de posturas, juegos y ejercicios que favorezcan el tono muscular, la estabilidad articular y la coordinación de movimientos. Asimismo, contribuye a prevenir sobrecargas, posiciones inadecuadas o demandas motrices que no sean acordes con

la edad o el grado de maduración del sistema osteomioarticular (Saladin, 2013; Alves da Silva et al., 2024 ; Colectivo de autores, 2015).

Desde una perspectiva humanizada, la intervención debe centrarse en ofrecer oportunidades de movimiento libre, variado y placentero, respetando el ritmo individual y promoviendo la participación activa del niño o niña y de su familia. La observación sistemática de la postura, la simetría de movimientos y la calidad del contacto con el entorno permite detectar tempranamente alteraciones y derivar al especialista correspondiente cuando sea necesario.

De este modo, los fundamentos de anatomía y fisiología se convierten en herramientas concretas para diseñar experiencias de aprendizaje corporal que sostengan el desarrollo motor, cognitivo y socioafectivo en los primeros años de vida.

AUTOEVALUACIÓN 1**Tipo 1: Relacione las columnas****Pregunta 1: Relacione las columnas****Columna A**

- I. Eje longitudinal
- II. Eje anteroposterior

Columna B

- a. Permite la flexión y extensión del cuerpo
- b. Dirección cráneo-caudal
- c. Relacionado con la abducción y aducción
- d. Dirección dorsoventral

- A. I-b, II-d
- B. I-a, II-c
- C. I-c, II-b
- D. I-d, II-a

Pregunta 2: Relacione las columnas**Columna A**

- I. Tejido epitelial
- II. Tejido conectivo

Columna B

- a. Forma glándulas y recubre superficies
- b. Conformado por células, fibras y sustancia fundamental
- c. Tiene función contráctil
- d. Recubre la cavidad abdominal

- A. I-a, II-b
- B. I-c, II-d
- C. I-b, II-a
- D. I-d, II-c

Pregunta 3: Relacione las columnas**Columna A**

- I. Plano sagital
- II. Plano transversal

Columna B

- a. Divide el cuerpo en derecha e izquierda
- b. Divide el cuerpo en anterior y posterior
- c. Divide el cuerpo en superior e inferior
- d. Divide el cuerpo en proximal y distal

- A. I-b, II-d
- B. I-a, II-c
- C. I-d, II-b
- D. I-c, II-a

Pregunta 4: Relacione las columnas**Columna A**

- I. Célula eucariota
- II. Célula procariota

Columna B

- a. Presencia de membrana nuclear
- b. Carece de orgánulos membranosos
- c. Tiene citoesqueleto desarrollado
- d. Contiene ADN en nucleoide

- A. I-a, II-d
- B. I-b, II-a
- C. I-c, II-b
- D. I-d, II-c

Tipo 2: Completar**Pregunta 5: Completar**

El _____ es el orgánulo responsable de la producción de energía en forma de ATP dentro de la célula.

- A. Retículo endoplasmático rugoso
- B. Lisosoma
- C. Mitocondria
- D. Ribosoma

Pregunta 6: Completar

El plano _____ divide el cuerpo en mitades derecha e izquierda.

- A. Frontal
- B. Transversal
- C. Sagital
- D. Horizontal

Pregunta 7: Completar

Las _____ son unidades estructurales y funcionales que componen los tejidos del cuerpo humano.

- A. Hormonas
- B. Glándulas
- C. Células
- D. Neuronas

Pregunta 8: Completar

El tejido _____ se caracteriza por su capacidad para responder a estímulos y conducir impulsos eléctricos.

- A. Epitelial
- B. Nervioso
- C. Conectivo
- D. Muscular

Tipo 3: Selección múltiple con una sola respuesta correcta**Pregunta 9**

¿Cuál de los siguientes términos describe una posición cercana al punto de unión del miembro con el tronco?

- A. Distal
- B. Proximal
- C. Medial
- D. Lateral

Pregunta 10

¿Qué estructura celular está involucrada en la síntesis de proteínas?

- A. Centriolo
- B. Ribosoma
- C. Mitocondria
- D. Peroxisoma

Pregunta 11

¿Cuál de los siguientes no es un tipo básico de tejido?

- A. Muscular
- B. Conectivo
- C. Glandular
- D. Nervioso

Pregunta 12

¿Cuál es la función principal del aparato de Golgi?

- A. Almacenar calcio
- B. Sintetizar proteínas
- C. Modificar, empacar y transportar sustancias

D. Producir energía en forma de ATP

Respuestas correctas

- | | |
|------|-------|
| 1. A | 7. C |
| 2. A | 8. B |
| 3. B | 9. B |
| 4. A | 10. B |
| 5. C | 11. C |
| 6. C | 12. C |

ACTIVIDAD DE ANÁLISIS COMPLEMENTARIA

Caso hipotético: Una niña de 2 años llega a consulta pediátrica con signos de crecimiento desigual en sus extremidades inferiores. El médico decide realizar una evaluación clínica y por imagen para analizar si existe una alteración morfofuncional. A partir de los resultados se detecta una afectación tisular que compromete los tejidos de soporte y una posible disfunción a nivel celular.

Actividad: Redacte un breve análisis (de 100 a 150 palabras) en el que explique cómo los conocimientos sobre morfología celular, tisular, ejes y planos anatómicos, así como los principios generales de la anatomía y fisiología, permiten interpretar la situación clínica del caso y plantear posibles implicaciones para la intervención temprana.

UNIDAD 2

SISTEMA OSTEOMIOARTICULAR

2.1 Osteología

La osteología es la rama de la anatomía que estudia los huesos, sus características morfológicas, su composición y sus funciones dentro del organismo. Los huesos forman un armazón rígido que proporciona sostén al cuerpo, protege órganos vitales, permite la inserción de músculos y participa en el equilibrio mineral, en especial del calcio y el fósforo (Tortora y Derrickson, 2006; Marieb, 2008).

Desde el punto de vista estructural, el tejido óseo se organiza en una matriz extracelular mineralizada, rica en sales de calcio, y en células especializadas (osteoblastos, osteocitos y osteoclastos) que intervienen en la formación, mantenimiento y remodelación del hueso. Esta dinámica de remodelación hace que el tejido óseo no sea estático, sino que responda de manera continua a las demandas mecánicas y metabólicas del organismo (Tortora y Derrickson, 2006; Netter F. , 2019).

Los huesos pueden clasificarse, entre otros criterios, según su forma: largos (como el fémur), cortos (como los huesos del carpo), planos (como el esternón y los huesos del cráneo) e irregulares (como las vértebras). Esta diversidad morfológica se relaciona con funciones específicas, como la palanca para el movimiento, la protección de estructuras internas o el alojamiento de médula ósea hematopoyética (Marieb, 2008; Sinelnikov, 1988).

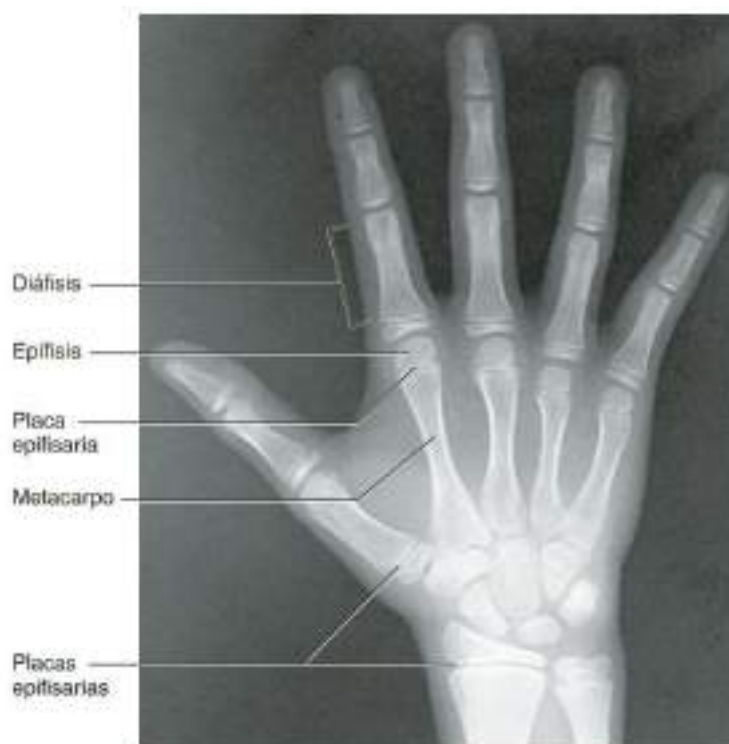Durante el crecimiento, el tejido óseo se forma a partir de procesos de osificación intramembranosa y endocondral. En los huesos largos, las placas epifisarias permiten el aumento de la longitud ósea hasta el cierre de los cartílagos de crecimiento en la adolescencia. Cualquier alteración en estos procesos puede traducirse en deformidades o discrepancias de longitud, aspectos de especial interés en la valoración del desarrollo infantil (Tortora y Derrickson, 2006; Marieb, 2008; Netter F. , 2019; Artilles Vargas et al., 2023).

Para el profesional de Estimulación Temprana, comprender la organización y el desarrollo del esqueleto facilita la identificación de signos de alarma (asimetrías persistentes, posturas viciosas, limitaciones en la movilidad) y orienta la planificación

de actividades que favorezcan un desarrollo motor saludable, seguro y respetuoso (Tortora y Derrickson, 2006; Netter F. , 2019; Agur y Dalley, 2009).

Figura 6

Etapas del desarrollo óseo por osificación endocondral



Nota. Tomado de: Saladin K. Anatomía y fisiología: la unidad entre forma y función. 6.^a ed. México: McGraw-Hill; 2018. p. 217

2.2 Miología

La miología es la disciplina que estudia los músculos, tejidos especializados en la contracción que permiten el movimiento, el mantenimiento de la postura y la producción de calor. Se distinguen tres tipos de tejido muscular: esquelético, cardíaco y liso. El músculo esquelético se inserta en los huesos y posibilita los movimientos voluntarios; el cardíaco se localiza en el miocardio y asegura la contracción rítmica del corazón; el músculo liso se encuentra en las paredes de vísceras y vasos sanguíneos, donde regula funciones automáticas como el tránsito intestinal o el calibre vascular (Tortora y Derrickson, 2006; Marieb, 2008; Netter F. , 2019).

El músculo esquelético está formado por fibras musculares agrupadas en fascículos, rodeados por capas de tejido conectivo (endomisio, perimisio y epimisio). En el interior

de cada fibra se encuentran las miofibrillas, compuestas por sarcómeros, unidades funcionales donde la interacción entre filamentos de actina y miosina genera la contracción. La disposición de los músculos respecto a las articulaciones determina el tipo de movimiento que se produce (flexión, extensión, abducción, rotación, entre otros) (Tortora y Derrickson, 2006; Netter F. , 2019; Sinelnikov, 1988).

En la primera infancia, el sistema muscular se halla en proceso de maduración. El tono muscular —leve tensión de base presente incluso en reposo— se ajusta progresivamente, permitiendo el control cefálico, la sedestación, el gateo y, más adelante, la marcha. Alteraciones del tono (hipotonía o hipertonía) pueden asociarse con dificultades en el logro de hitos motores y requieren una observación cuidadosa (Marieb, 2008; Alves da Silva et al., 2024 ; Agur y Dalley, 2009).

Figura 7

Comparación de los músculos esqueléticos, cardíacos y lisos

Característica	Esqueléticos	Cardíacos	Lisos
Ubicación en el cuerpo	Adheridos a los huesos o, en el caso de algunos músculos faciales, a la piel	En las paredes del corazón	Principalmente en las paredes de los órganos viscerales (hígado y el estómago)
Forma y apariencia de las células	Células multinucleares, cilíndricas, muy largas y únicas con estrías que claramente son visibles	Células ramificadas de células ramificadas, con estrías; discos intercalados	Mono nucleares, fusiformes (líneas); sin estrías
Componentes del tejido conectivo	Epimisio, perimisio y endomisio	Endomisio adherido al esqueleto fibroso del corazón	Endomisio
Regulación de la contracción	Voluntaria; a través de los controles del sistema nervioso	Involuntaria; el corazón tiene un pacificador; también controles del sistema nervioso; hormonas	Involuntaria; controla del sistema nervioso; hormonas; sustancias químicas; esteroides
Velocidad de contracción	De lenta a rápida	Lenta	Muy lenta
Contracción rítmica	No	Si	Si, en algunos

Nota Adaptado de: Marieb EN. Anatomía y fisiología humana. 9.ª ed. Madrid: Pearson Educación; 2012. p. 184

En Estimulación Temprana, el conocimiento de la miología orienta la elección de posturas, apoyos y movimientos que favorezcan un tono funcional, la simetría de la actividad motora y la coordinación entre segmentos corporales. También contribuye a evitar maniobras que puedan generar sobreesfuerzos o posturas inadecuadas para la edad y el grado de maduración neuromuscular (Saladin, 2013; Rosell Puig et al., 2001; Alves da Silva et al., 2024).

2.3 Artrología

La artrología es la rama de la anatomía que estudia las articulaciones, es decir, las uniones entre dos o más huesos. Las articulaciones permiten distintos grados de movimiento y contribuyen de manera decisiva a la funcionalidad del aparato locomotor. Su estructura integra elementos óseos, cartilaginosos, ligamentosos y, en algunos casos, meniscos o discos articulares (Tortora y Derrickson, 2006; Netter F. , 2019).

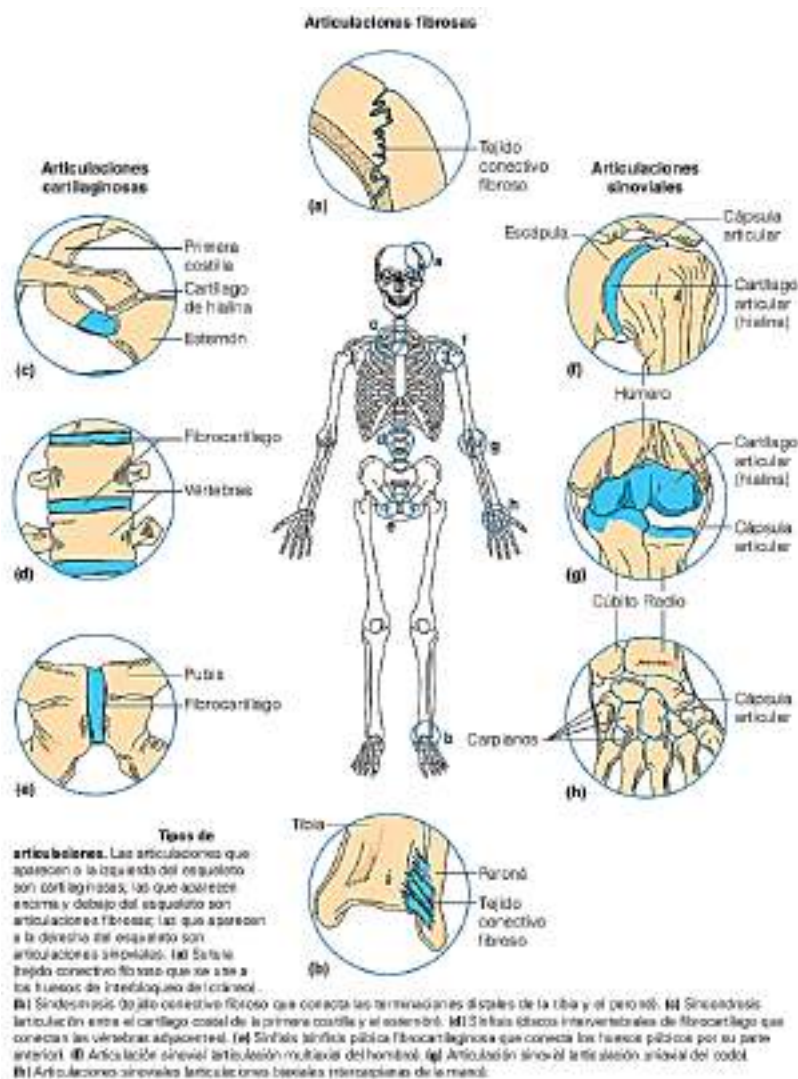
Desde el punto de vista estructural, las articulaciones se clasifican en fibrosas, cartilaginosas y sinoviales. Las articulaciones fibrosas presentan tejido conectivo denso entre los extremos óseos y permiten escasa o nula movilidad (como las suturas del cráneo). Las cartilaginosas utilizan cartílago hialino o fibrocartílago como tejido de unión y permiten una movilidad limitada (por ejemplo, las uniones entre las vértebras y los discos intervertebrales). Las articulaciones sinoviales se caracterizan por poseer una cavidad articular, recubierta por membrana sinovial que produce líquido sinovial, y permiten movimientos amplios y variados (Tortora y Derrickson, 2006; Netter F. , 2019; Agur y Dalley, 2009).

En las articulaciones sinoviales se identifican elementos anatómicos clave: superficies articulares recubiertas de cartílago hialino, cápsula articular, ligamentos de refuerzo y, en algunos casos, estructuras como meniscos o rodetes (labrum) que mejoran la congruencia entre las superficies óseas. La combinación de estos componentes proporciona estabilidad y, al mismo tiempo, posibilita el movimiento (Marieb, 2008; Netter F. , 2019).

Conocer la organización y el funcionamiento de las articulaciones resulta fundamental para interpretar limitaciones en el rango de movimiento, inestabilidad, dolor o ruidos articulares. En la práctica de Estimulación Temprana, esta información apoya la selección de posiciones respetuosas con la edad articular del niño o niña y la detección temprana de alteraciones que puedan sugerir trastornos del desarrollo musculoesquelético (Saladin, 2013; Alves da Silva et al., 2024).

Figura 8

Tipos de articulaciones



Nota Tomado de: Marieb EN. Anatomía y fisiología humana. 9.ª ed. Madrid: Pearson Educación; 2012. p. 169

2.4 Desarrollo osteomioarticular

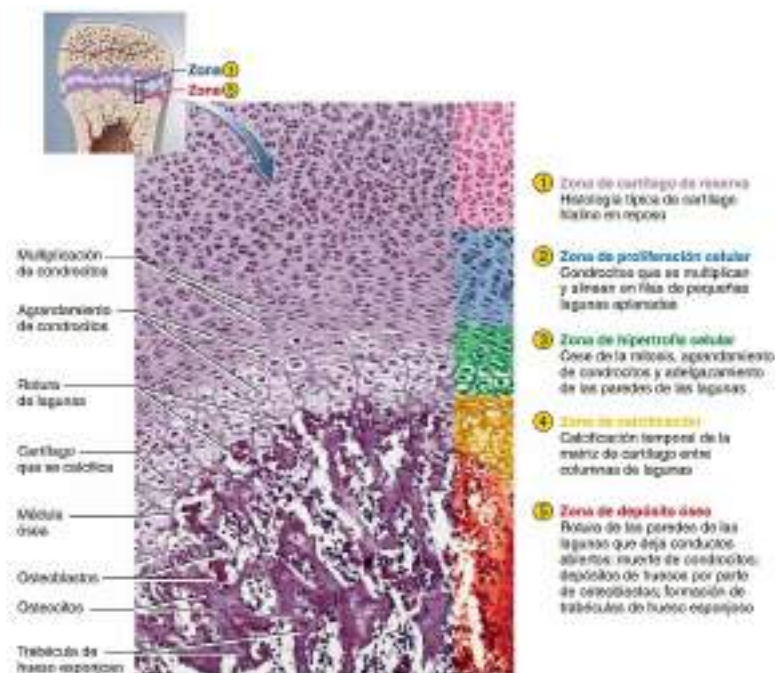
El sistema osteomioarticular se desarrolla de forma progresiva desde la vida intrauterina hasta la adolescencia. Durante el periodo embrionario y fetal, células mesenquimales se diferencian en los distintos tejidos de sostén, formando modelos cartilaginosos que, en muchos huesos, serán sustituidos posteriormente por tejido óseo mediante osificación endocondral. En otros casos, como en parte de los huesos del cráneo, la osificación es intramembranosa (Tortora y Derrickson, 2006; Marieb, 2008; Netter F. , 2019; Artilles Vargas et al., 2023).

Tras el nacimiento, el crecimiento óseo continúa gracias a la actividad de las placas epifisarias, que permiten el aumento de la longitud de los huesos largos. De manera paralela, se produce un incremento del grosor óseo y una remodelación constante que adapta la arquitectura del esqueleto a las cargas mecánicas y a las necesidades funcionales. El sistema muscular y las articulaciones maduran de forma coordinada, permitiendo la adquisición secuencial de posturas y desplazamientos (Tortora y Derrickson, 2006; Netter F. , 2019; Marieb, 2008).

El desarrollo motor temprano se apoya en esta maduración osteomioarticular. Hitos como el control cefálico, el volteo, la sedestación sin apoyo, el gateo y la marcha independiente reflejan la integración de cambios óseos, musculares y articulares, junto con la maduración del sistema nervioso. La ausencia o el retraso significativo de estos hitos puede indicar la necesidad de una evaluación más detallada (Rosell Puig et al., 2001; Alves da Silva et al., 2024 ; Agur y Dalley, 2009).

Figura 9

Formación y maduración del sistema óseo durante el crecimiento



Nota Adaptado de: Saladin K. Anatomía y fisiología: la unidad entre forma y función. 6.^a ed. México: McGraw-Hill; 2018. p. 218

Factores como la nutrición, el estado de salud general, la presencia de enfermedades crónicas, el contexto psicosocial y la calidad de las oportunidades de movimiento

influyen de manera directa en el desarrollo osteomioarticular. Por ello, los programas de Estimulación Temprana deben promover experiencias de movimiento variadas, seguras y respetuosas, que favorezcan la consolidación de estructuras y funciones sin forzar tiempos ni posiciones (Saladin, 2013; Rosell Puig et al., 2001; Alves da Silva et al., 2024).

2.5 Aplicaciones en estimulación temprana

El conocimiento integrado de la osteología, la miología y la artrología permite comprender al niño o niña como un organismo en desarrollo continuo, con estructuras de sostén en formación y capacidades motoras en expansión. Esta comprensión orienta la observación clínica y el diseño de intervenciones centradas en el movimiento y el juego.

En primer lugar, facilita la valoración sistemática de la postura, la alineación de los segmentos corporales, la simetría de los movimientos y el rango articular disponible. Signos como asimetrías mantenidas, preferencia marcada por un lado, resistencia al movimiento pasivo o limitaciones en la carga de peso deben ser tenidos en cuenta para decidir si se requiere derivación a otros profesionales de la salud (Saladin, 2013; Alves da Silva et al., 2024).

En segundo lugar, contribuye a seleccionar actividades que respeten la maduración del sistema osteomioarticular. Por ejemplo, se pueden proponer apoyos en prono que favorezcan el fortalecimiento de la musculatura extensora del cuello y la espalda, o juegos de alcance que estimulen la coordinación ojo-mano y el sostén de peso en miembros superiores, evitando posiciones que sobrecarguen articulaciones inestables o estructuras en crecimiento (Saladin, 2013; Alves da Silva et al., 2024 ; Agur y Dalley, 2009).

Finalmente, el enfoque humanizado en Estimulación Temprana implica integrar estos conocimientos con las necesidades, expectativas y recursos de cada familia. Acompañar, explicar de forma sencilla los procesos del desarrollo y ofrecer pautas concretas para el cuidado postural y el juego en el hogar fortalece el vínculo entre teoría y práctica, y favorece que el niño o niña despliegue su potencial motor en un entorno seguro y afectivamente contenedor (Saladin, 2013; Rosell Puig et al., 2001; Alves da Silva et al., 2024).

AUTOEVALUACIÓN 2

Tipo 1: Relacione las columnas

Pregunta 1: Relacione las columnas

Columna A

- I. Osteocitos
- II. Periostio

Columna B

- a. Membrana que recubre la superficie externa de los huesos
- b. Células encargadas de mantener el tejido óseo
- c. Cavidad medular del hueso largo
- d. Estructura del cartílago articular

- A. I-b, II-a
- B. I-c, II-d
- C. I-a, II-c
- D. I-d, II-b

Pregunta 2: Relacione las columnas

Columna A

- I. Hueso esponjoso
- II. Hueso compacto

Columna B

- a. Contiene osteonas o sistemas de Havers
- b. Forma las epífisis de los huesos largos
- c. Localizado en el periostio
- d. Compuesto por cavidades con médula roja

- A. I-d, II-a
- B. I-b, II-c
- C. I-a, II-d
- D. I-c, II-b

Pregunta 3: Relacione las columnas

Columna A

- I. Articulación sinovial
- II. Articulación fibrosa

Columna B

- a. Permite movimiento amplio, contiene líquido sinovial
- b. Carece de cavidad articular
- c. Se une mediante ligamentos colaterales
- d. Une huesos del cráneo

- A. I-a, II-d
- B. I-c, II-b
- C. I-b, II-a
- D. I-d, II-c

Pregunta 4: Relacione las columnas**Columna A**

- I. Fibras musculares esqueléticas
- II. Fibras musculares lisas

Columna B

- a. Contracción involuntaria, mononucleadas
- b. Contracción voluntaria, multinucleadas
- c. Asociadas al peristaltismo
- d. Comunes en la masticación

- A. I-b, II-a
- B. I-a, II-c
- C. I-c, II-d
- D. I-d, II-b

Tipo 2: Completar el enunciado

Pregunta 5: Completar el enunciado

Las epífisis de los huesos largos están formadas principalmente por _____, que contiene _____.

- A. hueso compacto / canales de Havers
- B. hueso esponjoso / médula ósea roja
- C. cartílago articular / periostio
- D. hueso esponjoso / osteonas

Pregunta 6: Completar el enunciado

El tejido conectivo que recubre el exterior del hueso y participa en la nutrición y regeneración se denomina _____.

- A. endostio
- B. cartílago
- C. periostio
- D. epimisio

Pregunta 7: Completar el enunciado

Las articulaciones sinoviales están caracterizadas por contener _____, lo que permite _____.

- A. cartílago hialino / uniones inmóviles
- B. líquido sinovial / movimientos amplios
- C. ligamentos / uniones fijas
- D. tejido fibrocartilaginoso / tracción mínima

Pregunta 8: Completar el enunciado

El músculo esquelético presenta contracción _____ y está formado por células _____.

- A. involuntaria / lisas
- B. voluntaria / multinucleadas
- C. rítmica / mononucleadas
- D. involuntaria / estriadas

Tipo 3: Selección múltiple**Pregunta 9**

¿Cuál es una función principal del sistema osteomuscular?

- A. Producción hormonal
- B. Transporte de nutrientes
- C. Movimiento corporal
- D. Digestión de alimentos

Pregunta 10

¿Cuál es la función de la médula ósea roja dentro del hueso esponjoso?

- A. Almacenar lípidos
- B. Producir células sanguíneas

- C. Generar osteoblastos
- D. Controlar el movimiento articular

Pregunta 11

Las fibras musculares lisas se encuentran principalmente en:

- A. el músculo del brazo
- B. los vasos sanguíneos y vísceras
- C. el corazón
- D. los huesos largos

Pregunta 12

¿Cuál de las siguientes estructuras se encuentra dentro de una articulación sinovial?

- A. Epimisio
- B. Médula roja
- C. Cápsula articular
- D. Discos intervertebrales

Respuestas correctas:

1-A	7-B
2-A	8-B
3-A	9-C
4-A	10-B
5-B	11-B
6-C	12-C

ACTIVIDAD DE REPASO: ANÁLISIS DE CASO CORTO**Situación hipotética:**

Durante una sesión de estimulación temprana, un niño de 10 meses presenta dificultad para mantener la sedestación sin apoyo y muestra poca participación activa en los movimientos de alcance. La valoración inicial indica hipotonía axial, escasa carga de peso en miembros inferiores y retraso en la adquisición de hitos motores.

Actividad:

Redacte un breve análisis (de 5 a 10 líneas) en el que explique cómo los

conocimientos sobre osteología, miología, artrología y desarrollo osteomioarticular permiten interpretar la situación del caso, identificar posibles riesgos para el desarrollo motor y proponer orientaciones generales para la intervención temprana y el acompañamiento a la familia.

UNIDAD 3

APARATOS RESPIRATORIO Y DIGESTIVO

3.1 Aspectos anatomo fisiológicos del aparato respiratorio

El aparato respiratorio es el conjunto de estructuras encargadas de permitir el intercambio de gases entre el organismo y el medio externo. A través de este sistema el cuerpo capta oxígeno (O_2), necesario para los procesos metabólicos, y elimina dióxido de carbono (CO_2), producto del metabolismo celular. Este intercambio gaseoso es esencial para mantener la homeostasis y la vida (Tortora y Derrickson, 2006; Rosell Puig et al., 2001).

Desde el punto de vista anatómico, el aparato respiratorio se organiza en vías aéreas superiores, vías aéreas inferiores y pulmones. Las vías aéreas superiores incluyen la nariz, la cavidad nasal, la faringe y, funcionalmente, la laringe. Estas estructuras filtran, humedecen y calientan el aire inspirado, además de participar en la fonación y en la protección de las vías respiratorias profundas. Las vías aéreas inferiores comprenden la tráquea, los bronquios y los bronquiolos, que conducen el aire hacia los pulmones (Marieb, 2008; Rosell Puig et al., 2001).

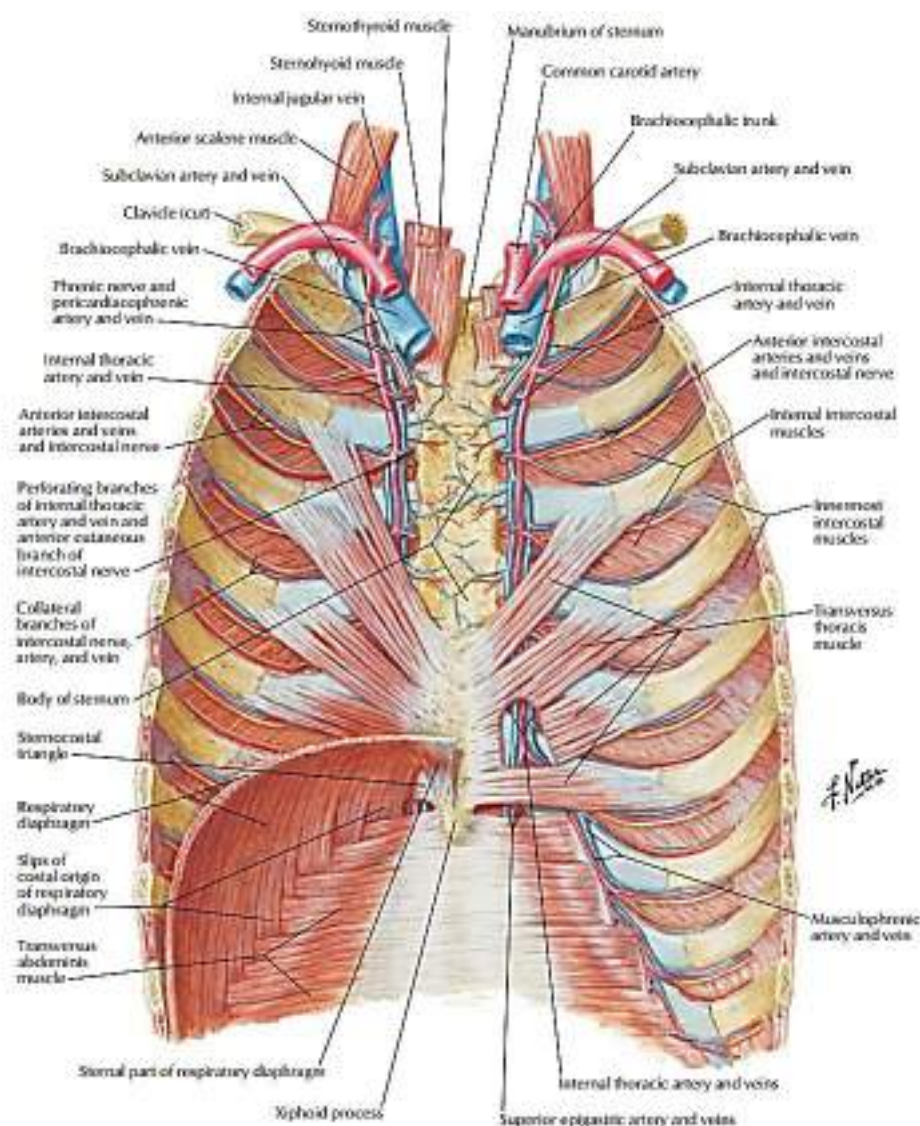
Los pulmones son órganos pares, esponjosos y altamente vascularizados, situados en la cavidad torácica y rodeados por las pleuras. En su interior se encuentran los alvéolos pulmonares, pequeñas estructuras en forma de sacos donde ocurre la hematosis. Cada alvéolo está rodeado por una densa red de capilares sanguíneos que permite el intercambio de gases entre el aire alveolar y la sangre (Marieb, 2008; Saladin, 2013; Netter F. , 2019).

La ventilación pulmonar comprende dos fases principales: inspiración y espiración. Durante la inspiración, el diafragma desciende y los músculos intercostales externos elevan las costillas, aumentando el volumen de la cavidad torácica y favoreciendo la entrada de aire en los pulmones. En la espiración, el diafragma y los músculos intercostales se relajan, disminuye el volumen torácico y el aire es expulsado hacia el exterior. En la respiración tranquila, la inspiración es un proceso activo y la espiración suele ser pasiva; en esfuerzos mayores participan otros músculos accesorios (Marieb, 2008; Rosell Puig et al., 2001).

La hematosis es el proceso mediante el cual el oxígeno del aire inspirado se difunde a través de la membrana alveolocapilar hacia la sangre, mientras que el dióxido de carbono se desplaza en sentido inverso, desde la sangre hacia el alvéolo para ser eliminado con la espiración. El O_2 se une principalmente a la hemoglobina presente en los glóbulos rojos y se distribuye a los tejidos, donde se libera para participar en la respiración celular (Saladin, 2013; Netter F. , 2019).

Figura 10

Vías aéreas superiores e inferiores del aparato respiratorio



Nota Tomado de: Netter FH. Atlas de anatomía humana. 4.^a ed. Barcelona: Elsevier; 2018. p. 192

En la primera infancia, el aparato respiratorio se encuentra en pleno desarrollo. Las vías aéreas son más estrechas, los músculos respiratorios tienen menor fuerza y el

patrón respiratorio es más rápido e irregular que en la edad adulta. Estas características favorecen la aparición de dificultades respiratorias ante infecciones, alergias u otros factores ambientales, por lo que la observación de la frecuencia respiratoria, el uso de músculos accesorios y la presencia de ruidos respiratorios anormales adquiere especial relevancia (Sinelnikov, 1988; Colectivo de autores, 2015).

Para el profesional de Estimulación Temprana, comprender la estructura y la función del aparato respiratorio permite reconocer signos de alarma, adaptar las actividades a la tolerancia al esfuerzo de cada niño o niña y orientar a las familias sobre medidas básicas de prevención y cuidado, como la ventilación adecuada de los espacios, la importancia de la vacunación y la necesidad de acudir a valoración médica ante signos de dificultad respiratoria.

3.2 Aspectos anatomo fisiológicos del aparato digestivo

El aparato digestivo es el conjunto de órganos encargados de transformar los alimentos en moléculas más simples que el organismo puede absorber y utilizar para obtener energía, construir y reparar tejidos, y regular procesos vitales. A través de este sistema se realiza la ingestión, digestión, absorción y eliminación de los desechos derivados de los alimentos (Tortora y Derrickson, 2006; Saladin, 2013; Rohen et al., 2011).

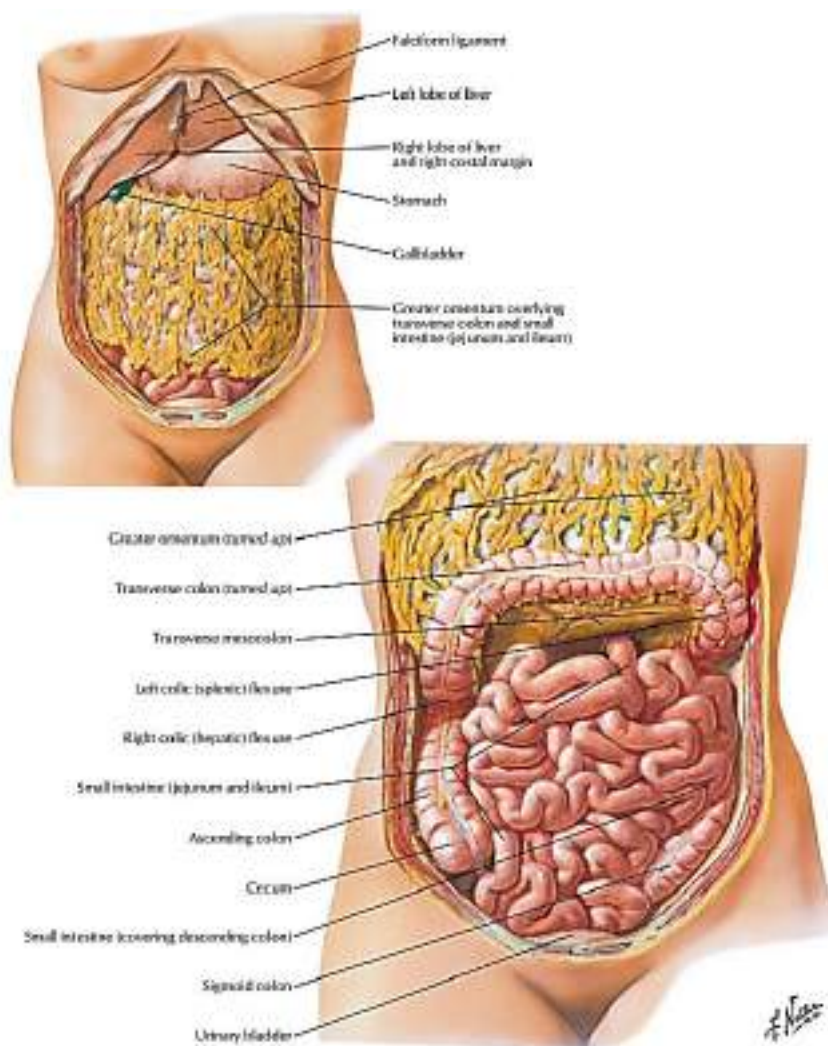
Anatómicamente, el aparato digestivo se organiza en el tubo digestivo y las glándulas anexas. El tubo digestivo se extiende desde la boca hasta el ano e incluye la cavidad oral, la faringe, el esófago, el estómago, el intestino delgado (duodeno, yeyuno e íleon), el intestino grueso (ciego, colon y recto) y el canal anal. Las glándulas anexas comprenden las glándulas salivales, el hígado, la vesícula biliar y el páncreas, que secretan sustancias indispensables para la digestión (Marieb, 2008; Rosell Puig et al., 2001; Rohen et al., 2011).

En la boca se realiza la digestión mecánica inicial mediante la masticación y la mezcla del alimento con la saliva. La saliva lubrica el bolo alimenticio e inicia la digestión química de algunos carbohidratos gracias a enzimas específicas. El esófago conduce el bolo hacia el estómago mediante movimientos peristálticos, es decir, contracciones rítmicas de la musculatura de la pared del tubo digestivo (Marieb, 2008; Saladin, 2013).

En el estómago, el alimento se mezcla con el jugo gástrico, que contiene ácido clorhídrico y enzimas digestivas. Esta fase permite la desnaturalización de proteínas y la progresiva fragmentación del contenido alimenticio hasta formar el quimo. Desde allí, el quimo pasa al intestino delgado, donde se lleva a cabo la mayor parte de la digestión química y la absorción de nutrientes con la participación de las secreciones pancreática, biliar e intestinal (Marieb, 2008; Rosell Puig et al., 2001; Rohen et al., 2011).

Figura 11

Organización anatómica del aparato digestivo



Nota Tomado de: Netter FH. Atlas de anatomía humana. 4.ª ed. Barcelona: Elsevier; 2018. p. 270

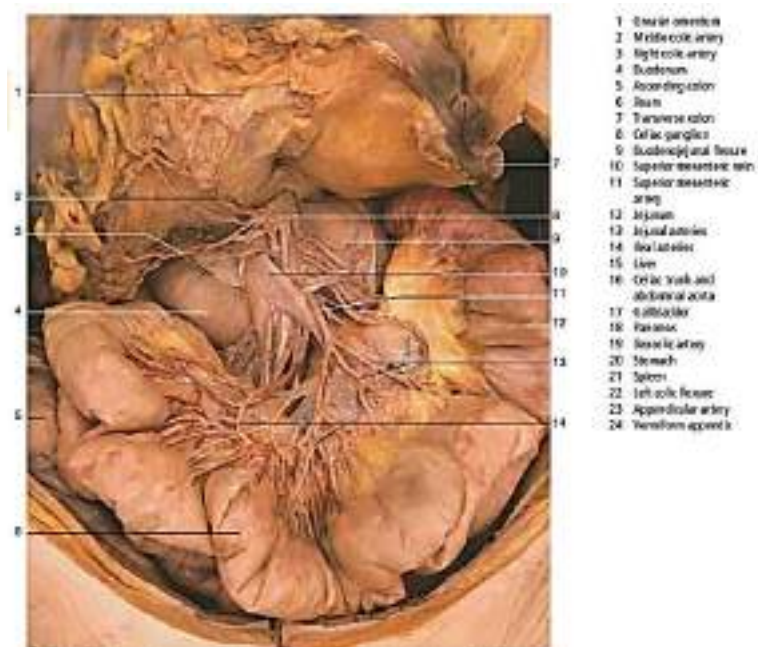
El intestino delgado posee una amplia superficie interna gracias a la presencia de pliegues, vellosidades y microvellosidades. Esta estructura facilita la absorción de

monosacáridos, aminoácidos, ácidos grasos, glicerol, vitaminas y minerales. Los nutrientes absorbidos pasan a la sangre o a la linfa y se distribuyen a los tejidos para participar en rutas metabólicas como la glucólisis, el ciclo de Krebs y la síntesis de lípidos y proteínas (Tortora y Derrickson, 2006; Saladin, 2013; Rohen et al., 2011).

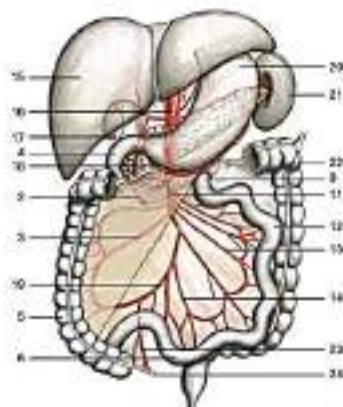
En el intestino grueso se reabsorben agua y electrolitos, se forman las heces y se alberga un microbiota diverso que interviene en procesos de fermentación y en la síntesis de algunas vitaminas. La coordinación entre motilidad intestinal, secreción y absorción garantiza un tránsito adecuado y la eliminación eficiente de los residuos (Saladin, 2013; Rohen et al., 2011; Agur y Dalley, 2009).

Figura 12

Proceso de digestión



Vessels of abdominal organs, dissection of superior mesenteric artery and vein. Greater omentum and transverse colon are reflected.



Main branches of superior mesenteric artery (schematic drawing).

Nota Adaptado de: Rohen JW, Yokochi C, Lütjen-Drecoll E. Color Atlas of Anatomy. 7.^a ed. Philadelphia: Lippincott Williams & Wilkins; 2011. p. 302

Durante la primera infancia, el aparato digestivo también atraviesa un proceso de maduración funcional. La transición de la lactancia exclusiva a la alimentación complementaria y luego a la dieta familiar implica adaptaciones en la motilidad, la secreción enzimática y la capacidad de absorción. Además, la inmadurez relativa de las barreras intestinales y del sistema inmunitario favorece la aparición de cuadros como reflujo gastroesofágico, intolerancias y alergias alimentarias (Alves da Silva et al., 2024 ; Agur y Dalley, 2009; Artilles Vargas et al., 2023).

Para el profesional de Estimulación Temprana, comprender la fisiología digestiva resulta fundamental para interpretar señales como rechazo alimentario, vómitos recurrentes, estreñimiento, diarrea o dificultades en la ganancia de peso, y para colaborar con otros profesionales en el diseño de estrategias que respeten el desarrollo sensorial y motor oral del niño o niña, así como las particularidades de cada familia.

3.3 Importancia de los sistemas respiratorio y digestivo en la primera infancia

La primera infancia se caracteriza por un rápido crecimiento somático, una intensa maduración neurológica y una amplia reorganización de las funciones corporales. En este contexto, los aparatos respiratorio y digestivo desempeñan un papel central, ya que garantizan el aporte de oxígeno y nutrientes necesarios para sostener estos procesos de desarrollo (Sinelnikov, 1988; Colectivo de autores, 2015; Artilles Vargas et al., 2023).

Desde la perspectiva respiratoria, la adecuada ventilación y oxigenación contribuyen al funcionamiento óptimo del sistema nervioso central, de los músculos y de los órganos en general. Episodios frecuentes de infecciones respiratorias, obstrucción de las vías aéreas o condiciones crónicas como el asma pueden asociarse con fatiga, dificultades para el juego activo, alteraciones del sueño y menor participación en actividades de exploración, lo que potencialmente repercute en el desarrollo motor, cognitivo y socioafectivo (Sinelnikov, 1988; Colectivo de autores, 2015).

En cuanto al aparato digestivo, un funcionamiento eficiente asegura la disponibilidad de energía y de nutrientes esenciales para el crecimiento lineal, la adquisición de masa muscular, la mielinización del sistema nervioso y el fortalecimiento del sistema inmunitario. Problemas digestivos persistentes, como malabsorción, alergias

alimentarias o estreñimiento crónico, pueden afectar el estado nutricional, el bienestar general y la disposición del niño o niña para interactuar con su entorno (Alves da Silva et al., 2024 ; Agur y Dalley, 2009; Artilles Vargas et al., 2023).

Las condiciones respiratorias y digestivas frecuentes en la primera infancia incluyen, entre otras, infecciones respiratorias agudas, bronquiolitis, crisis asmáticas, reflujo gastroesofágico, cólicos, diarrea aguda, estreñimiento funcional y cuadros de intolerancia alimentaria. Si no se abordan de manera oportuna, estas condiciones pueden interferir con la asistencia regular a espacios educativos, la participación en juegos de movimiento y la consolidación de rutinas de sueño y alimentación (Alves da Silva et al., 2024 ; Agur y Dalley, 2009; Bernal Sánchez, 2024).

En este marco, la Estimulación Temprana no sustituye la atención médica, pero constituye un recurso valioso para acompañar los procesos de recuperación y adaptación. El profesional puede ajustar la intensidad y duración de las actividades motoras, promover posturas que faciliten la respiración y el descanso, favorecer experiencias positivas en torno a la alimentación y ofrecer pautas a las familias para organizar el entorno de forma que apoye el bienestar respiratorio y digestivo del niño o niña.

3.4 Aplicaciones en Estimulación Temprana

La integración de los conocimientos sobre los aparatos respiratorio y digestivo permite diseñar intervenciones de Estimulación Temprana que consideren al niño o niña como un ser integral, en el que las funciones vitales se encuentran estrechamente interrelacionadas con el desarrollo motor, cognitivo, emocional y social.

En primer lugar, el conocimiento del aparato respiratorio facilita la selección de posturas y actividades que favorecen una ventilación adecuada. Por ejemplo, los juegos en decúbito prono (boca abajo), correctamente supervisados, pueden contribuir al fortalecimiento de la musculatura extensora del cuello y del tronco, mejorando la expansión torácica. Asimismo, ciertas posiciones elevadas del tronco pueden aliviar la sensación de congestión y favorecer el descanso en niños y niñas con antecedentes de dificultades respiratorias, siempre en coordinación con las indicaciones médicas (Sinelnikov, 1988; Colectivo de autores, 2015).

En segundo lugar, comprender el aparato digestivo permite acompañar procesos como la transición alimentaria y el desarrollo del control motor oral. Actividades que impliquen diferentes texturas, temperaturas y sabores pueden favorecer la integración sensorial y la aceptación progresiva de nuevos alimentos, respetando los tiempos del niño o niña y las recomendaciones nutricionales. Además, la organización de rutinas estables de alimentación y descanso contribuye a la regulación digestiva y al bienestar general (Alves da Silva et al., 2024 ; Agur y Dalley, 2009; Artiles Vargas et al., 2023).

Finalmente, una mirada humanizada implica considerar las experiencias subjetivas del niño o niña y de su familia. Las dificultades respiratorias o digestivas suelen generar preocupación, cansancio y estrés en el entorno familiar. El profesional de Estimulación Temprana puede ofrecer información clara y accesible sobre el impacto de estas condiciones en el desarrollo, validar las emociones de cuidadores y promover estrategias de afrontamiento que fortalezcan la relación afectiva y el sentido de seguridad durante las intervenciones.

AUTOEVALUACIÓN 3

Tipo 1: Relacione las columnas

Pregunta 1: Relacione las columnas

Columna A

- I. Epiglotis
- II. Bronquios principales

Columna B

- a. Permiten el paso del aire desde la tráquea hacia los pulmones
- b. Pliegue cartilaginoso que evita que los alimentos entren a la vía respiratoria
- c. Conducto por donde se expulsa el aire de los pulmones
- d. Ramificaciones de la tráquea dentro de los pulmones

- A. I-a, II-b
- B. I-b, II-a
- C. I-c, II-d
- D. I-d, II-c

Pregunta 2: Relacione las columnas

Columna A

- I. Faringe
- II. Laringe

Columna B

- a. Conducto que conecta la cavidad nasal con la laringe y el esófago
- b. Contiene las cuerdas vocales
- c. Conducto que se continúa con la tráquea
- d. Región que interviene en la deglución y la fonación

- A. I-a, II-b
- B. I-b, II-a

C. I-c, II-d

D. I-d, II-c

Pregunta 3: Relacione las columnas

Columna A

I. Alvéolos pulmonares

II. Diafragma

Columna B

a. Permiten el intercambio gaseoso entre el aire y la sangre

b. Músculo respiratorio principal que interviene en la inspiración

c. Estructuras que reciben aire desde los bronquiolos

d. Músculo que separa la cavidad torácica de la abdominal

A. I-b, II-a

B. I-a, II-b

C. I-d, II-c

D. I-c, II-d

Pregunta 4: Relacione las columnas

Columna A

I. Esófago

II. Estómago

Columna B

a. Conducto muscular que transporta el bolo alimenticio hacia el estómago

b. Órgano donde inicia la digestión química mediante secreciones ácidas

c. Tubo que comunica la faringe con el estómago

d. Bolsa muscular que mezcla el alimento con jugos gástricos

A. I-b, II-a

B. I-a, II-b

C. I-c, II-d

D. I-d, II-c

Tipo 2: Completa la frase

Pregunta 5: Completa la frase

El intercambio de oxígeno y dióxido de carbono entre los alvéolos y los capilares se denomina _____.

- A. Respiración celular
- B. Hematosis
- C. Ventilación pulmonar
- D. Difusión alveolar

Pregunta 6: Completa la frase

La función principal del intestino delgado es _____.

- A. Almacenar los residuos fecales
- B. Realizar el intercambio gaseoso
- C. Absorber los nutrientes
- D. Regular la secreción ácida

Pregunta 7: Completa la frase

El músculo que participa activamente en la inspiración es _____.

- A. El masetero
- B. El diafragma
- C. El trapecio
- D. El esternocleidomastoideo

Pregunta 8: Completa la frase

El órgano que conecta la faringe con la tráquea y permite la producción de sonidos es _____.

- A. El esófago
- B. La epiglotis
- C. La laringe
- D. El bronquio

Tipo 3: Selección múltiple con una sola respuesta correcta

Pregunta 9

¿Cuál de las siguientes estructuras NO forma parte del aparato respiratorio?

- A. Tráquea

- B. Alvéolos
- C. Esófago
- D. Bronquios

Pregunta 10

¿Cuál es la función principal del intestino grueso?

- A. Absorber agua y formar las heces
- B. Digestión de proteínas
- C. Producir jugo pancreático
- D. Absorber nutrientes

Pregunta 11

¿En qué parte del tubo digestivo comienza la digestión de los carbohidratos?

- A. Esófago
- B. Estómago
- C. Boca
- D. Intestino grueso

Pregunta 12

El aire inspirado pasa desde la cavidad nasal hacia...

- A. El esófago
- B. Los bronquios
- C. La faringe
- D. El diafragma

Respuestas correctas:

- | | |
|-----|------|
| 1-B | 7-B |
| 2-A | 8-C |
| 3-B | 9-C |
| 4-B | 10-A |
| 5-B | 11-C |
| 6-C | 12-C |

ACTIVIDAD DE ANÁLISIS

Caso hipotético: María, una niña de 4 años, ha sido llevada al centro de salud por episodios recurrentes de tos, dificultad respiratoria y fatiga durante el juego. Su familia refiere que estos episodios se presentan con mayor frecuencia cuando tiene infecciones respiratorias o realiza actividad física intensa. Tras la valoración médica, se plantea la posibilidad de un trastorno respiratorio crónico y se indican controles periódicos.

Actividad: Redacte un breve análisis (de 10 a 15 líneas) en el que explique cómo los aparatos respiratorio y digestivo pueden influir en el desarrollo de María. Considere el impacto de la oxigenación, el estado nutricional, la tolerancia al esfuerzo y la participación en el juego. Proponga, de manera general, orientaciones para la Estimulación Temprana y recomendaciones básicas para la familia, siempre en coordinación con las indicaciones del equipo de salud.

Propósito: Esta actividad permite integrar los conocimientos adquiridos sobre los aparatos respiratorio y digestivo con la realidad clínica de la infancia, favoreciendo una mirada reflexiva, crítica y humanizada sobre el cuidado y la promoción del desarrollo infantil.

UNIDAD 4

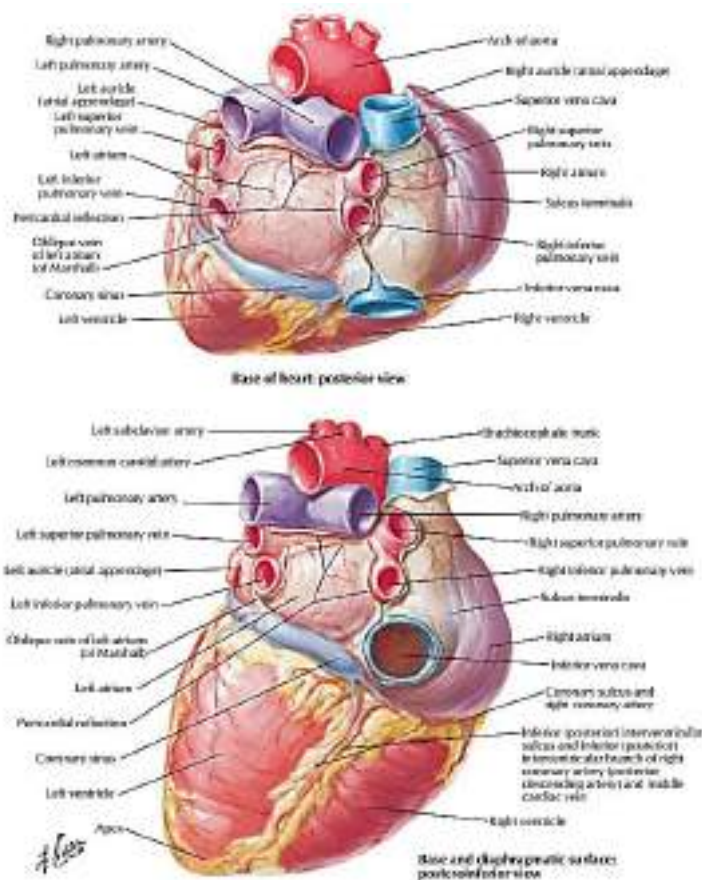
APARATO CIRCULATORIO Y SISTEMA HEMOLINFOYETICO

4.1 Aspectos anatomo fisiológicos del aparato circulatorio

El aparato circulatorio es el sistema encargado de transportar sangre a todas las células del organismo, llevando oxígeno y nutrientes, y retirando dióxido de carbono y productos de desecho para su eliminación. A través de esta red se mantiene la homeostasis, se distribuyen hormonas y se regula la temperatura corporal, funciones esenciales para la vida y para el desarrollo infantil (Tortora y Derrickson, 2006; Saladin, 2013).

Anatómicamente, el aparato circulatorio se organiza en el corazón, los vasos sanguíneos y la sangre. El corazón es un órgano muscular hueco situado en el mediastino, entre los pulmones. Presenta cuatro cavidades: dos aurículas (derecha e izquierda) y dos ventrículos (derecho e izquierdo), separadas por válvulas que orientan el flujo sanguíneo e impiden el reflujo. Está recubierto por el pericardio, una membrana de doble capa que lo protege y lo fija parcialmente al diafragma y a las estructuras vecinas (Marieb, 2008; Rosell Puig et al., 2001).

Desde el punto de vista histológico, la pared cardíaca se compone de tres capas: endocardio (revestimiento interno que tapiza las cavidades), miocardio (capa muscular responsable de la contracción) y epicardio (capa externa). El miocardio es más grueso en los ventrículos, especialmente en el ventrículo izquierdo, que impulsa la sangre hacia la circulación sistémica (Marieb, 2008; Rosell Puig et al., 2001).

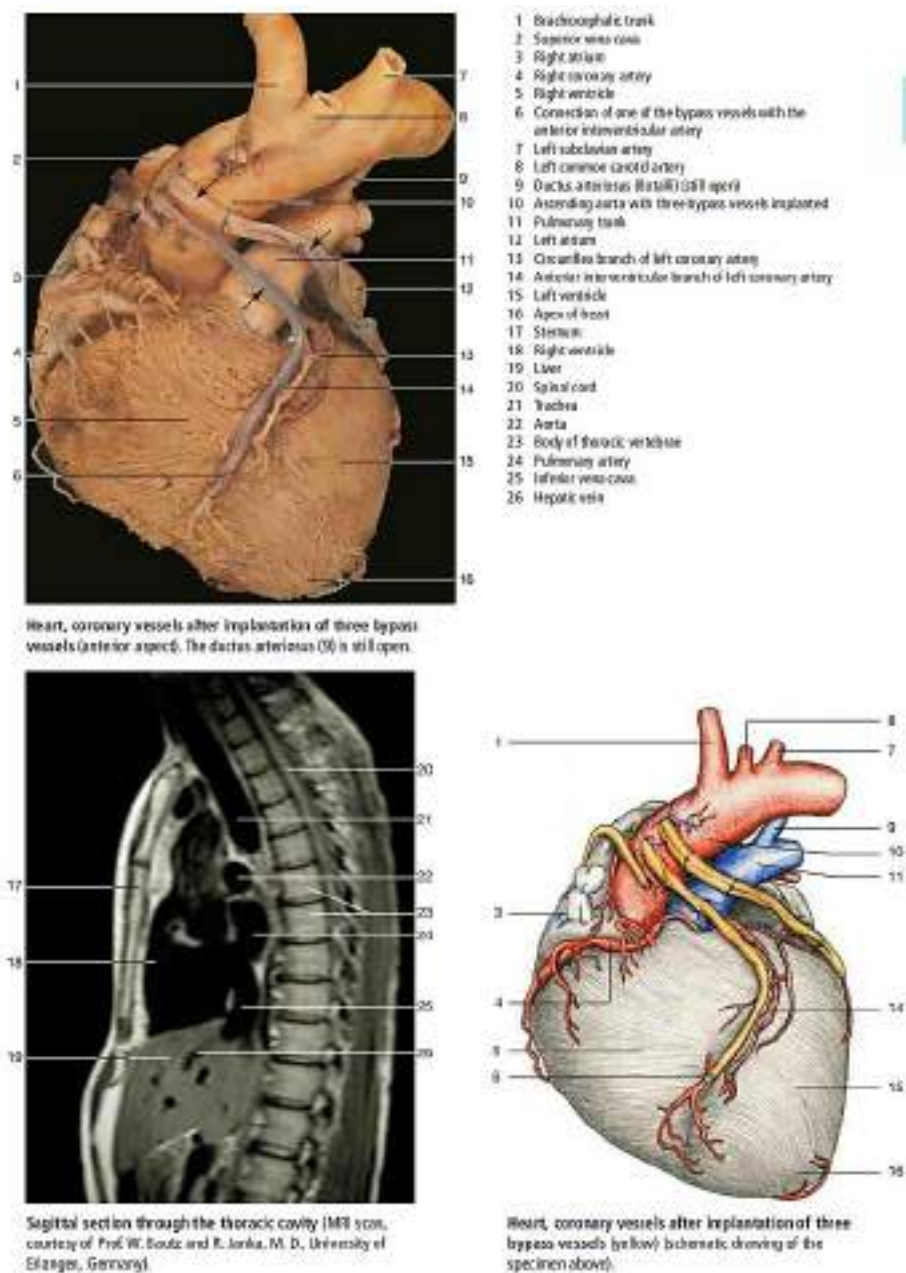
Figura 13*Diagrama del corazón*

Nota Tomado de: Netter FH. Atlas of Human Anatomy. 4.^a ed. Barcelona: Elsevier; 2018. p. 208 (lámina 218)

Los vasos sanguíneos forman una extensa red tubular que conecta el corazón con todos los tejidos. Se distinguen arterias, venas y capilares. Las arterias conducen la sangre desde el corazón hacia los tejidos y se caracterizan por paredes gruesas y elásticas, capaces de soportar presiones elevadas. Las venas devuelven la sangre hacia el corazón y suelen presentar paredes más delgadas y válvulas que evitan el retroceso del flujo, especialmente en las extremidades inferiores. Los capilares son vasos microscópicos con paredes muy delgadas que permiten el intercambio de gases, nutrientes y productos de desecho entre la sangre y el líquido intersticial (Marieb, 2008; Saladin, 2013; Netter F. , 2019).

Figura 14.

Diferencias estructurales entre arterias, venas y capilares



Nota Tomado de: Rohen JW, Yokochi C, Lütjen-Drecoll E. Color Atlas of Anatomy. 7.ª ed. Philadelphia: Lippincott Williams & Wilkins; 2011. p. 263

La circulación sanguínea se organiza en dos circuitos interrelacionados. La circulación mayor o sistémica lleva sangre oxigenada desde el ventrículo izquierdo a todo el cuerpo a través de la aorta y devuelve sangre desoxigenada a la aurícula derecha por las venas cavas. La circulación menor o pulmonar transporta sangre desoxigenada desde el ventrículo derecho hacia los pulmones por la arteria pulmonar y regresa

sangre oxigenada a la aurícula izquierda a través de las venas pulmonares (Marieb, 2008; Saladin, 2013; Sinelnikov, 1988).

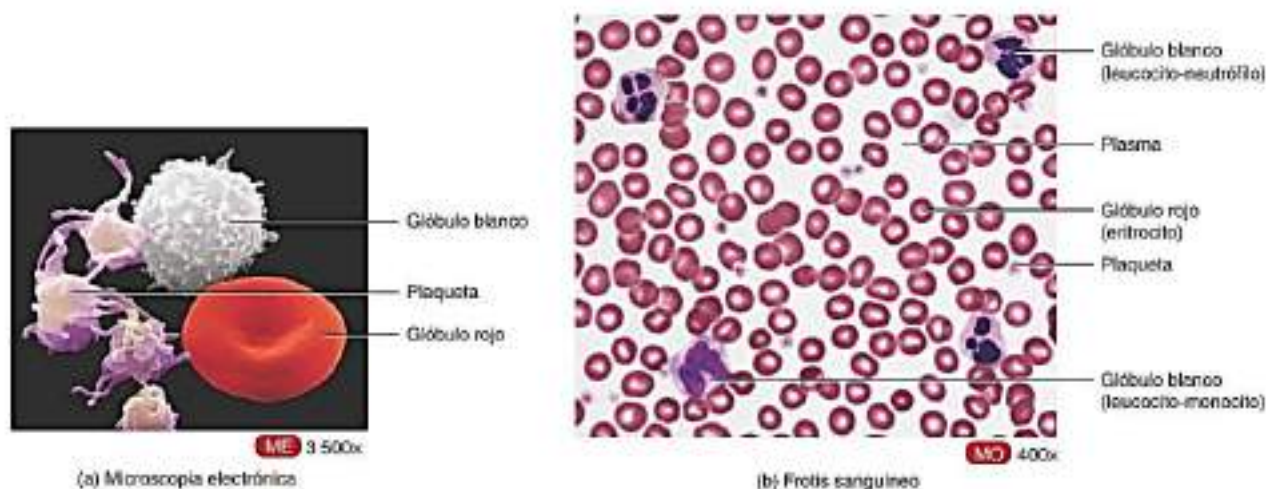
El funcionamiento del corazón se describe mediante el ciclo cardíaco, que comprende una fase de contracción (sístole) y una fase de relajación (diástole). Durante la sístole ventricular, la sangre es expulsada hacia las arterias principales; en la diástole, las cavidades se llenan nuevamente. Este proceso está regulado por el sistema de conducción cardíaco, que incluye el nodo sinoauricular, el nodo auriculoventricular, el haz de His y las fibras de Purkinje, estructuras especializadas que generan y transmiten el impulso eléctrico, coordinando la contracción del miocardio (Saladin, 2013; Rosell Puig et al., 2001; Colectivo de autores, 2015).

En la primera infancia, la frecuencia cardíaca es más elevada que en la edad adulta y la presión arterial es más baja. Estas características, junto con el menor tamaño de las cavidades cardíacas y de los vasos, hacen que el aparato circulatorio sea especialmente sensible a cambios en el volumen sanguíneo, a la deshidratación y a las enfermedades infecciosas. Por ello, la observación de signos como palidez, fatiga fácil, taquicardia o dificultad para alimentarse puede orientar sobre posibles alteraciones cardiovasculares que requieren evaluación especializada (Sinelnikov, 1988; Colectivo de autores, 2015).

4.2 Aspectos anatómicos y fisiológicos del sistema hemolinfático

El sistema hemolinfático integra los componentes sanguíneos y linfáticos encargados del transporte de sustancias, la defensa inmunitaria y el mantenimiento del equilibrio de líquidos en el organismo. Incluye la sangre, la médula ósea, los órganos linfoides (bazo, ganglios linfáticos, timo y tejido linfoide asociado a mucosas) y los vasos linfáticos (Tortora y Derrickson, 2006; Marieb, 2008; Netter F. , 2019; Netter y Hansen, 2019).

La sangre es un tejido conectivo líquido formado por una fracción líquida, el plasma, y una fracción celular constituida por eritrocitos, leucocitos y plaquetas. El plasma contiene agua, proteínas, electrolitos, nutrientes, hormonas y productos de desecho. Los eritrocitos o glóbulos rojos transportan oxígeno y dióxido de carbono gracias a la hemoglobina; los leucocitos participan en la defensa frente a microorganismos y sustancias extrañas; las plaquetas intervienen en la hemostasia, favoreciendo la formación del coágulo sanguíneo (Marieb, 2008; Saladin, 2013; Netter F. , 2019).

Figura 15.*Glóbulos rojos, blancos y plaquetas en sangre humana*

Nota Adaptado de: Tortora GJ, Derrickson BH. Principios de anatomía y fisiología. 13.ª ed. México: Médica Panamericana; 2017. p. 732

La médula ósea roja, localizada en el interior de ciertos huesos, es el principal órgano hematopoyético en la vida posnatal. Allí se originan las células madre hematopoyéticas que dan lugar a los diversos tipos de células sanguíneas mediante procesos de diferenciación y maduración. Este recambio constante garantiza el mantenimiento de concentraciones adecuadas de eritrocitos, leucocitos y plaquetas (Marieb, 2008; Saladin, 2013; Netter F. , 2019).

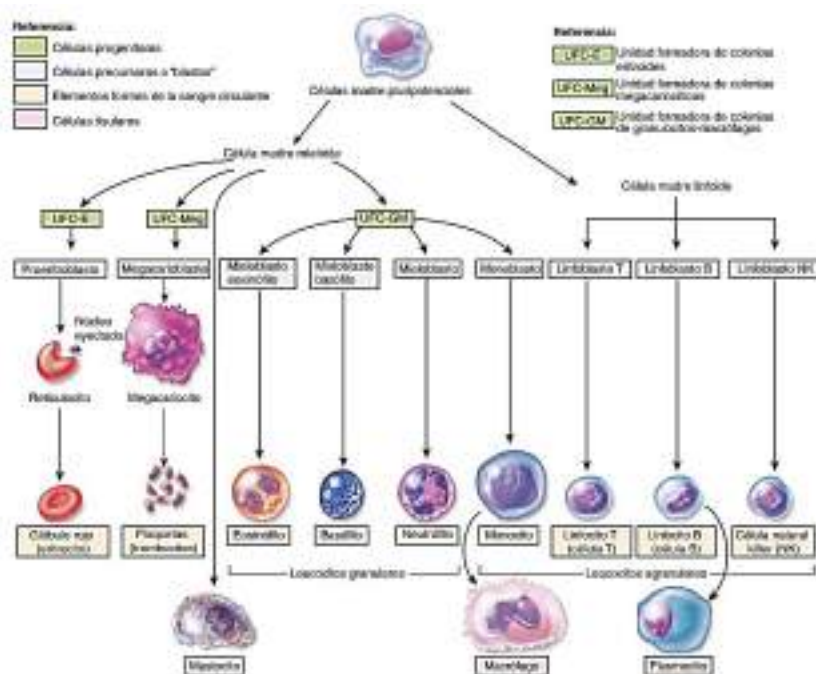
El sistema linfático está constituido por linfa, vasos linfáticos y órganos linfoides. La linfa es un líquido claro que se forma a partir del líquido intersticial y que contiene linfocitos, lípidos y otras sustancias. Los vasos linfáticos recolectan la linfa desde los tejidos y la conducen de regreso al sistema venoso. En su trayecto, la linfa atraviesa los ganglios linfáticos, pequeños órganos que actúan como filtros y sitios de activación de la respuesta inmunitaria (Marieb, 2008; Rosell Puig et al., 2001; Alves da Silva et al., 2024).

Entre los órganos linfoides destacan el bazo, el timo y los ganglios linfáticos. El bazo filtra la sangre, elimina eritrocitos envejecidos y participa en la respuesta inmunitaria. El timo, especialmente activo durante la infancia, es fundamental para la maduración de los linfocitos T. Los ganglios linfáticos se distribuyen a lo largo de los vasos linfáticos y concentran linfocitos y macrófagos que reconocen y neutralizan agentes patógenos

(Saladin, 2013; Rosell Puig et al., 2001; Alves da Silva et al., 2024 ; García et al., 2012).

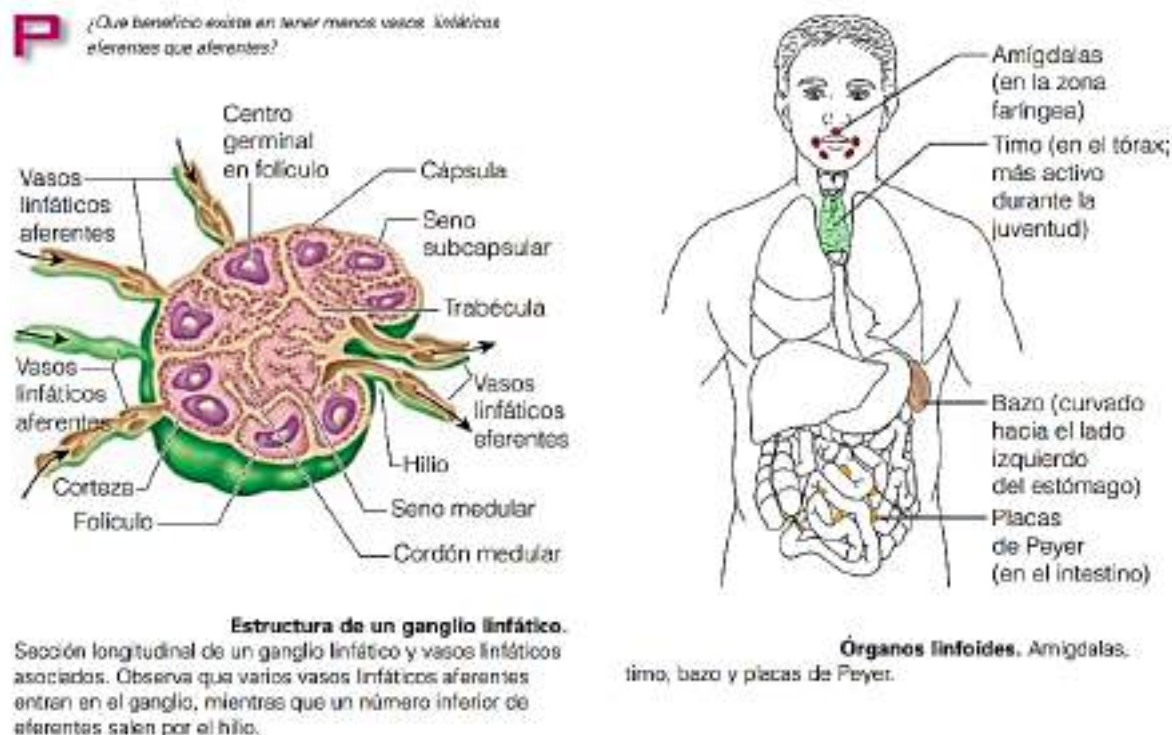
Figura 16

Desarrollo de las células sanguíneas



Nota Adaptado de: Tortora GJ, Derrickson BH. Principios de anatomía y fisiología. 13.ª ed. México: Médica Panamericana; 2017. p. 733

En la primera infancia, el sistema hemolinfático se encuentra en intensa actividad, ya que el organismo está en pleno proceso de maduración inmunológica. La respuesta a vacunas, la frecuencia de infecciones y la calidad del estado nutricional influyen sobre la producción de células sanguíneas y la eficacia de las defensas. Alteraciones como la anemia nutricional, algunos trastornos de la coagulación o las inmunodeficiencias primarias pueden manifestarse a través de signos aparentemente inespecíficos, como cansancio, falta de interés por el juego, infecciones frecuentes o palidez cutánea (Sinelnikov, 1988; Colectivo de autores, 2015; Agur y Dalley, 2009).

Figura 17*Distribución de los órganos linfoides en el cuerpo humano*

Nota Adaptado de: Marieb EN. Anatomía y fisiología humana. 9.^a ed. Madrid: Pearson Educación; 2012. p. 407

4.3 Importancia del aparato circulatorio y del sistema hemolinfático en la primera infancia

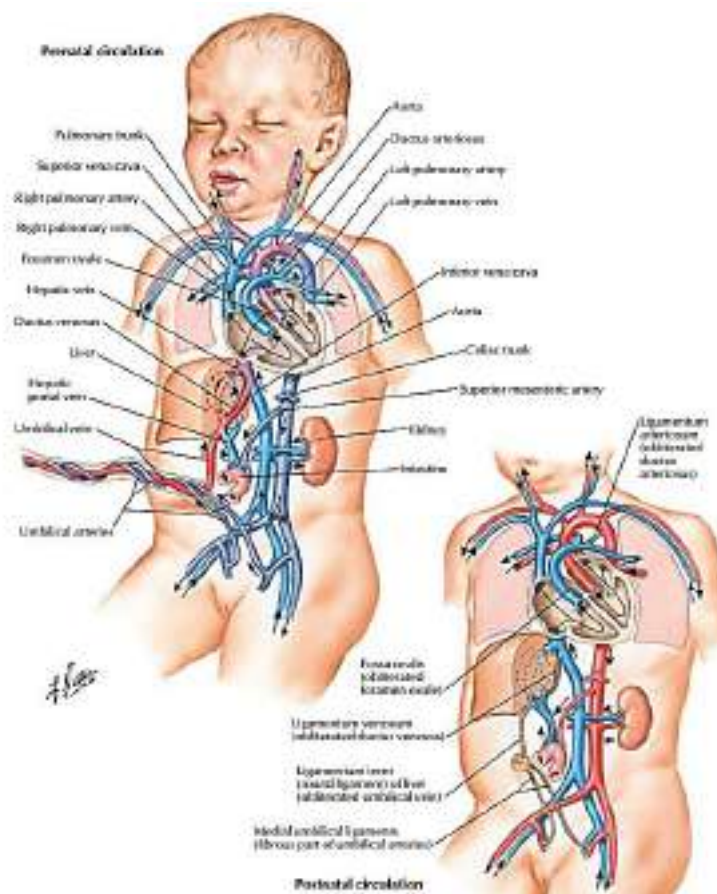
Durante la primera infancia, el aparato circulatorio y el sistema hemolinfático sostienen las elevadas demandas metabólicas asociadas al crecimiento rápido y a la maduración del sistema nervioso central. Un corazón que late de forma eficaz, vasos sanguíneos que distribuyen la sangre de manera adecuada y una composición sanguínea equilibrada permiten que cada célula reciba oxígeno y nutrientes suficientes para cumplir sus funciones (Sinelnikov, 1988; Colectivo de autores, 2015).

La oxigenación adecuada es esencial para el desarrollo cerebral, la adquisición de habilidades motoras y la capacidad de atención. Cuando el aporte de oxígeno se ve comprometido —por ejemplo, en cardiopatías congénitas no corregidas o en anemia significativa— pueden aparecer fatiga, dificultad para alimentarse, escasa tolerancia al esfuerzo, retraso en la adquisición de hitos motores y menor participación en juegos de exploración (Alves da Silva et al., 2024 ; Rohen et al., 2011).

El sistema hemolinfático también es clave para la protección frente a infecciones y para la reparación de tejidos. Un funcionamiento eficiente, apoyado en un buen estado nutricional y en esquemas de vacunación completos, favorece que el niño o niña pueda asistir regularmente a espacios educativos, participar en actividades grupales y sostener rutinas estables. Por el contrario, infecciones recurrentes, procesos inflamatorios prolongados o alteraciones hematológicas pueden interferir con el juego, el descanso y la disposición al aprendizaje (Alves da Silva et al., 2024 ; Agur y Dalley, 2009).

Figura 18

Circulación prenatal y postnatal



Nota Tomado de: Netter FH. Atlas of Human Anatomy. 4.ª ed. Barcelona: Elsevier; 2018. (lámina 233)

En el contexto de la Estimulación Temprana, el conocimiento de la fisiología circulatoria y hemolinfática permite ajustar la intensidad y la duración de las actividades motrices, identificar signos de alarma (palidez marcada, sudoración

excesiva, taquicardia persistente, disnea, equimosis o sangrados frecuentes) y coordinar con otros profesionales de la salud. Asimismo, favorece una comunicación clara y empática con las familias, explicando de manera comprensible cómo ciertas condiciones médicas pueden influir en el juego, el rendimiento escolar inicial y el bienestar emocional del niño o niña.

AUTOEVALUACIÓN 4

Tipo 1: Relacione las columnas

Pregunta 1: Relacione las columnas

Columna A

- I. Eritrocitos
- II. Linfocitos

Columna B

- a. Intervienen en la defensa inmune del organismo
- b. Se encargan del transporte de oxígeno
- c. Producen histamina
- d. Participan en la coagulación sanguínea

- A. I-b, II-a
- B. I-d, II-c
- C. I-a, II-b
- D. I-c, II-d

Pregunta 2: Relacione las columnas

Columna A

- I. Arterias
- II. Venas

Columna B

- a. Transportan sangre rica en CO₂
- b. Poseen paredes más gruesas y elásticas
- c. Son estructuras con válvulas
- d. Conducen sangre a los capilares

- A. I-b, II-c
- B. I-d, II-b
- C. I-c, II-a
- D. I-a, II-d

Pregunta 3: Relacione las columnas

Columna A

- I. Bazo
- II. Timo

Columna B

- a. Maduración de linfocitos T
- b. Sitio de hematopoyesis en el feto
- c. Filtro inmunológico y destrucción de hematíes viejos
- d. Producción de trombocitos

- A. I-c, II-a
- B. I-a, II-c
- C. I-d, II-b
- D. I-b, II-d

Pregunta 4: Relacione las columnas**Columna A**

- I. Vasos linfáticos
- II. Ganglios linfáticos

Columna B

- a. Producen linfocitos y macrófagos
- b. Transportan linfa
- c. Sitios de intercambio gaseoso
- d. Contienen capilares fenestrados

- A. I-b, II-a
- B. I-a, II-b
- C. I-c, II-d
- D. I-d, II-c

Tipo 2: Complete el enunciado**Pregunta 5: Complete el enunciado**

La sangre se compone de una fracción líquida llamada _____ y una fracción celular que incluye _____.

- A. plasma - eritrocitos, leucocitos y plaquetas
- B. suero - linfa y líquido intersticial
- C. plasma - macrófagos y queratinocitos
- D. suero - enzimas y electrolitos

Pregunta 6: Complete el enunciado

El corazón está dividido en cavidades superiores llamadas _____ y cavidades inferiores denominadas _____.

- A. aurículas - ventrículos
- B. ventrículos - aurículas
- C. arterias - venas
- D. pericardio - endocardio

Pregunta 7: Complete el enunciado

La válvula que separa la aurícula izquierda del ventrículo izquierdo se llama _____, y su función principal es _____.

- A. mitral - evitar el reflujo de sangre
- B. tricúspide - oxigenar la sangre
- C. semilunar - filtrar la sangre
- D. pulmonar - intercambiar gases

Pregunta 8: Complete el enunciado

El sistema linfático se encarga de _____ y participa en _____.

- A. drenar el exceso de líquido intersticial - la respuesta inmune
- B. transportar oxígeno - la respiración celular
- C. digerir nutrientes - la hematopoyesis
- D. regular la temperatura corporal - la homeostasis hídrica

Tipo 3: Selección múltiple con una sola opción correcta

Pregunta 9

¿Cuál de las siguientes estructuras es responsable del inicio del impulso eléctrico en el corazón?

- A. Nodo sinoauricular (SA)
- B. Nodo auriculoventricular (AV)
- C. Haz de His
- D. Fibras de Purkinje

Pregunta 10

La sangre oxigenada regresa al corazón a través de:

- A. Las venas pulmonares
- B. La arteria pulmonar

- C. La aorta
- D. Las válvulas semilunares

Pregunta 11

El componente más abundante en la sangre humana es:

- A. Los eritrocitos
- B. Los leucocitos
- C. Las plaquetas
- D. Las inmunoglobulinas

Pregunta 12

¿Cuál es una función principal del bazo en el sistema hemolinfopoyético?

- A. Destrucción de glóbulos rojos viejos
- B. Producción de insulina
- C. Almacenamiento de vitamina K
- D. Control de la presión sanguínea

Respuestas correctas

- | | |
|------|-------|
| 1. A | 7. A |
| 2. A | 8. A |
| 3. A | 9. A |
| 4. A | 10. A |
| 5. A | 11. A |
| 6. A | 12. A |

ACTIVIDAD DE REPASO Y AUTOEVALUACIÓN

Caso de análisis: "Un circuito vital en riesgo"

Andrés, un niño de 3 años, acude al centro de salud por cansancio fácil, palidez y menor interés en el juego activo. Su familia refiere que se agota al subir escaleras, prefiere actividades sedentarias y ha presentado infecciones respiratorias frecuentes. Los exámenes de laboratorio muestran disminución de la hemoglobina y del hematocrito, por lo que el equipo de salud sospecha anemia ferropénica.

Instrucciones: Redacte un breve análisis (150 a 200 palabras) en el que explique cómo el aparato circulatorio y el sistema hemolinfático participan en la situación de Andrés. En su respuesta, considere al menos los siguientes aspectos:

Propósito: Esta actividad permite integrar los conocimientos sobre el aparato circulatorio y el sistema hemolinfático con la realidad clínica de la infancia, favoreciendo una mirada reflexiva, crítica y humanizada sobre los factores que influyen en el desarrollo infantil y sobre el rol de la Estimulación Temprana en el acompañamiento a las familias.

UNIDAD 5

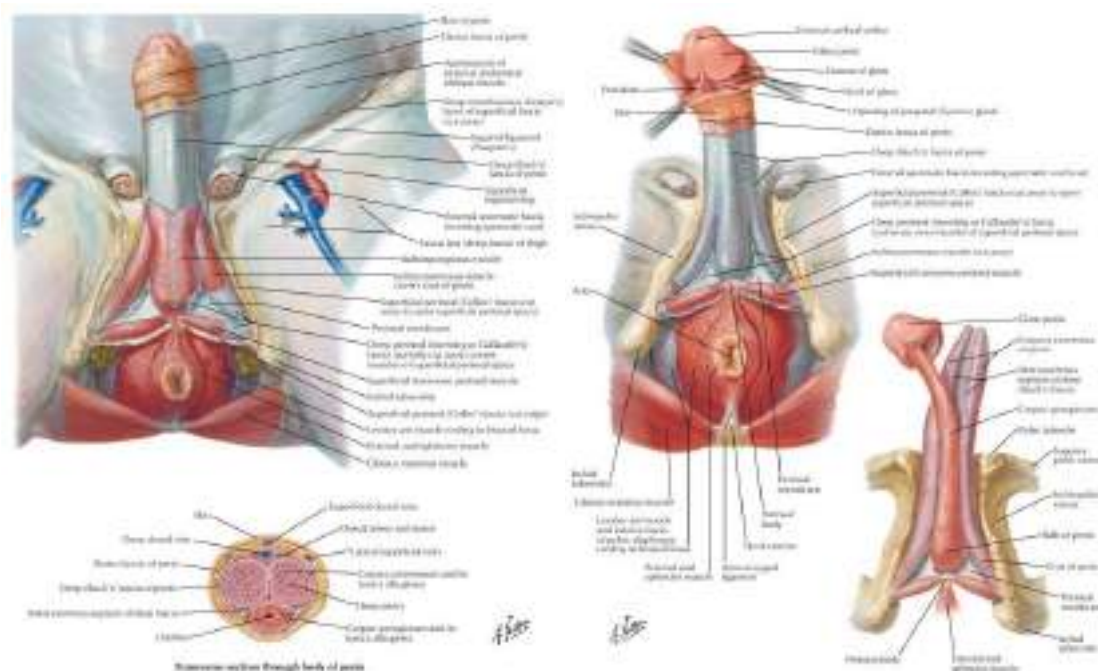
APARATO REPRODUCTOR Y EXCRETOR

5.1 Aspectos anatómicos y fisiológicos del aparato reproductor masculino y femenino

El aparato reproductor humano está constituido por estructuras especializadas que participan en la producción de gametos, la síntesis de hormonas sexuales y el proceso de fecundación y desarrollo gestacional. Aunque su función reproductiva plena se manifiesta principalmente en la edad adulta, su formación inicia desde la vida embrionaria y su integridad resulta fundamental para el desarrollo prenatal y perinatal del niño o niña (Tortora y Derrickson, 2006; Saladin, 2013).

Desde el punto de vista anatómico, se distingue el aparato reproductor masculino y el femenino. El aparato reproductor masculino incluye los testículos, los conductos genitales (epidídimo, conductos deferentes, conductos eyaculadores), las glándulas accesorias (vesículas seminales, próstata y glándulas bulbouretrales) y el pene. Los testículos producen espermatozoides y secretan testosterona, hormona que interviene en el desarrollo de los caracteres sexuales masculinos y en la regulación de la espermatogénesis. Los conductos y glándulas accesorias contribuyen al transporte y nutrición de los espermatozoides (Marieb, 2008; Rosell Puig et al., 2001).

El aparato reproductor femenino está compuesto por los ovarios, las trompas uterinas, el útero, la vagina y los genitales externos. Los ovarios producen ovocitos y hormonas como estrógenos y progesterona. Las trompas uterinas captan el ovocito liberado en la ovulación y constituyen el sitio habitual de la fecundación. El útero es un órgano muscular destinado a alojar y nutrir al embrión y al feto durante el embarazo. La vagina constituye el canal de comunicación entre el útero y el exterior, y participa en la vía de nacimiento en el parto vaginal (Marieb, 2008; Rosell Puig et al., 2001).

Figura 19*Anatomía del aparato reproductor masculino*

Nota Tomado de: Netter FH. Atlas of Human Anatomy. 4.^a ed. Barcelona: Elsevier; 2018. p. 490, Plate 363-364

La regulación hormonal de la función reproductora se realiza a través del eje hipotálamo–hipófisis–gónadas. Hormonas liberadas por el hipotálamo estimulan a la hipófisis anterior para secretar gonadotropinas (LH y FSH), que actúan sobre testículos y ovarios para regular la producción de gametos y de hormonas sexuales. Estas, a su vez, ejercen retroalimentación sobre los centros reguladores, manteniendo el equilibrio del sistema (Saladin, 2013; Netter F. , 2019).

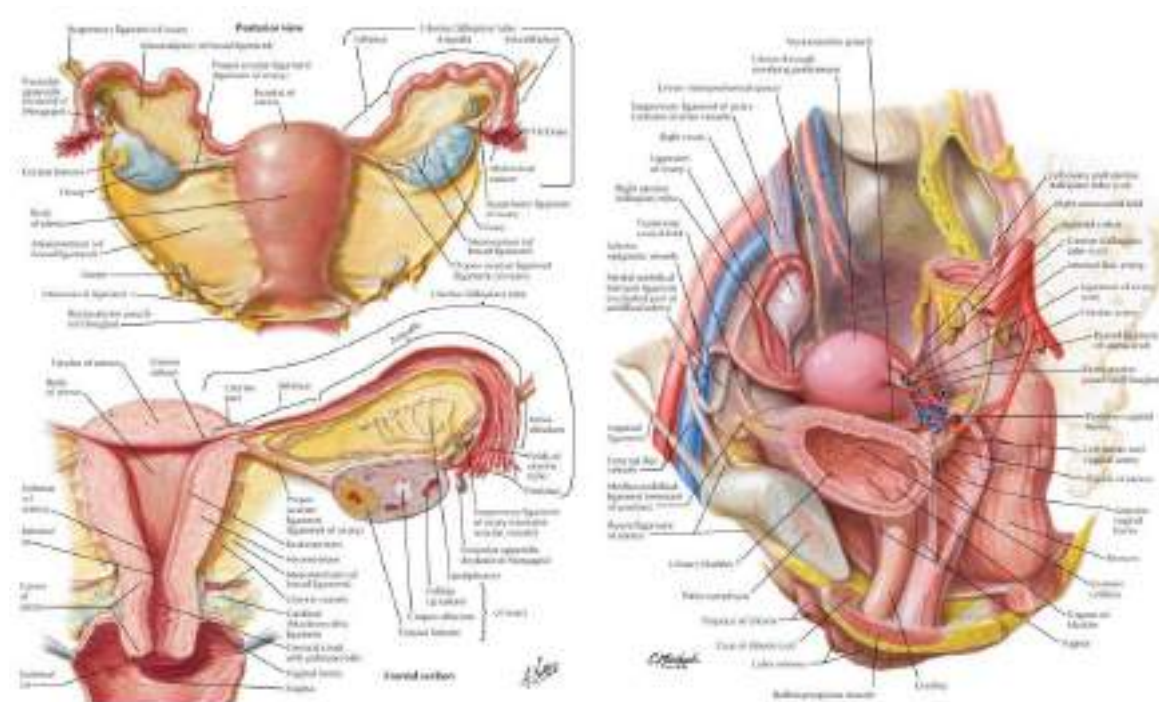
Durante el embarazo, el aparato reproductor femenino, en coordinación con el sistema endocrino y el aparato circulatorio, sostiene el desarrollo prenatal. La placenta actúa como órgano de intercambio entre la madre y el feto, permitiendo el paso de oxígeno, nutrientes y productos de desecho, y produciendo hormonas que contribuyen a la adaptación materna y al mantenimiento de la gestación (Saladin, 2013; Sinelnikov, 1988; Diaz Vásquez et al., 2024).

Para el profesional de Estimulación Temprana, comprender la organización y función del aparato reproductor es importante para interpretar antecedentes prenatales y

perinatales, tales como complicaciones del embarazo, restricciones del crecimiento intrauterino, prematuridad o exposiciones ambientales, que pueden influir en el curso del desarrollo infantil.

Figura 20

Estructura interna del aparato reproductor femenino



Nota Tomado de: Netter FH. Atlas of Human Anatomy. 4.^a ed. Barcelona: Elsevier; 2018. p. 492, Plate 355-356

5.2 Aspectos anatómo fisiológicos del aparato excretor

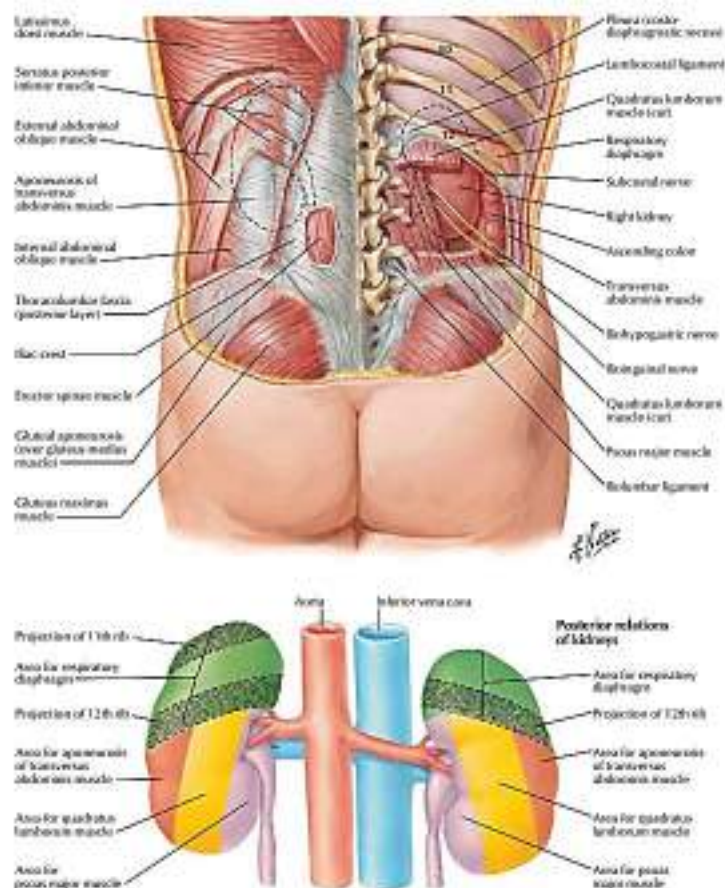
El aparato excretor, representado principalmente por el sistema urinario, tiene como función esencial la eliminación de productos de desecho del metabolismo y la regulación del equilibrio hídrico, electrolítico y ácido-base del organismo. A través de la formación y eliminación de la orina, contribuye a mantener la homeostasis interna, condición indispensable para el adecuado funcionamiento de órganos y sistemas (Tortora y Derrickson, 2006; Marieb, 2008; Alves da Silva et al., 2024).

Anatómicamente, el sistema urinario está constituido por los riñones, los uréteres, la vejiga urinaria y la uretra. Los riñones son órganos pares con forma de frijol, situados en la región retroperitoneal de la cavidad abdominal. En su interior se encuentra la

nefrona, unidad funcional encargada de filtrar la sangre, reabsorber sustancias útiles y secretar productos de desecho para formar la orina. Cada riñón recibe sangre a través de la arteria renal y la devuelve por la vena renal (Marieb, 2008; Rosell Puig et al., 2001; Alves da Silva et al., 2024).

Figura 21

Anatomía del riñón



Nota Tomado de: Netter FH. Atlas of Human Anatomy. 4.^a ed. Barcelona: Elsevier; 2018. p. 434, Plate 312

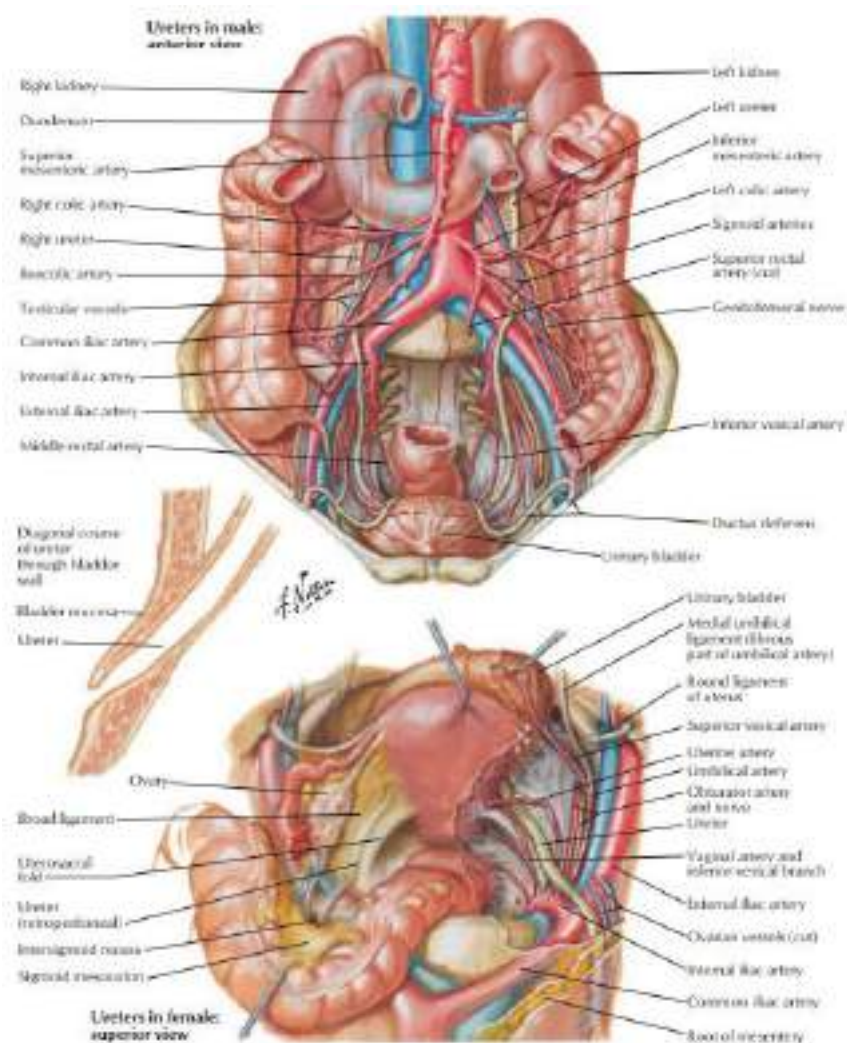
Los uréteres son conductos musculares que transportan la orina desde los riñones hasta la vejiga mediante movimientos peristálticos. La vejiga urinaria es un órgano muscular hueco que almacena la orina temporalmente. Su pared contiene músculo detrusor, cuya contracción permite la expulsión de la orina durante la micción. La uretra es el conducto que lleva la orina desde la vejiga hacia el exterior; presenta diferencias anatómicas entre hombres y mujeres, pero mantiene la misma función

principal de permitir la eliminación del líquido urinario (Marieb, 2008; Rosell Puig et al., 2001).

La formación de la orina comprende tres procesos básicos: filtración glomerular, reabsorción tubular y secreción tubular. En el glomérulo se filtra el plasma sanguíneo, originando un filtrado glomerular. A lo largo de los túbulos renales, se reabsorben agua, electrolitos y otras sustancias necesarias, mientras que se secretan al lumen sustancias de desecho o en exceso. El resultado final es la orina, que contiene urea, creatinina, ácido úrico y otros compuestos que el organismo debe eliminar (Tortora y Derrickson, 2006; Marieb, 2008; Alves da Silva et al., 2024).

Figura 22

Estructura anatómica del sistema urinario



Nota Tomado de: Netter FH. Atlas of Human Anatomy. 4.^a ed. Barcelona: Elsevier; 2018. p. 438, Plate 316

En la primera infancia, el sistema urinario aún se encuentra en proceso de maduración. La capacidad vesical es menor, la concentración urinaria es menos eficiente y el control voluntario de esfínteres se desarrolla de forma gradual, generalmente entre los 2 y 4 años de edad, con variaciones individuales. Además, las infecciones del tracto urinario y los episodios de deshidratación son relativamente frecuentes, por lo que la observación de signos como fiebre sin foco aparente, cambios en el patrón de micción o dolor al orinar resulta relevante (Alves da Silva et al., 2024 ; Rohen et al., 2011).

Para la Estimulación Temprana, comprender la fisiología del aparato excretor permite ofrecer pautas respetuosas sobre el proceso de control de esfínteres, reconocer signos que ameritan derivación y evitar prácticas que generen angustia o presión excesiva en el niño o niña y en su familia.

5.3 Aplicaciones en la estimulación temprana y desarrollo infantil

El aparato reproductor y el aparato excretor, aunque tienen funciones específicas diferentes, influyen de manera significativa en la salud y el desarrollo infantil.

En el caso del aparato reproductor, su relevancia para la primera infancia se relaciona principalmente con el periodo prenatal y perinatal. El estado de salud reproductiva de la madre, las condiciones del embarazo, el tipo de parto y las posibles complicaciones obstétricas pueden incidir en el peso al nacer, la edad gestacional, la adaptación neonatal y el riesgo de trastornos neurológicos o sensoriales. Aspectos como la exposición a sustancias tóxicas, infecciones maternas o trastornos hipertensivos del embarazo pueden tener efectos a corto y largo plazo sobre el desarrollo del niño o niña (Saladin, 2013; Netter F. , 2019; Sinelnikov, 1988).

Por otro lado, el aparato excretor desempeña un papel esencial en el mantenimiento del equilibrio interno. Episodios repetidos de deshidratación, infecciones urinarias recurrentes o malformaciones del tracto urinario pueden comprometer la función renal y afectar el bienestar general. El dolor, la fiebre, las hospitalizaciones frecuentes y las restricciones en la ingesta de líquidos o en la participación en actividades pueden

interferir con el juego, la exploración y la asistencia a espacios educativos (Alves da Silva et al., 2024 ; Rohen et al., 2011).

Además, el proceso de adquisición del control de esfínteres constituye un hito importante en la primera infancia, asociado no solo a la maduración neuromuscular y a la función vesical, sino también a factores emocionales, culturales y familiares. Un abordaje inadecuado, basado en castigos o presiones, puede generar sentimientos de vergüenza, ansiedad o resistencia, mientras que un acompañamiento respetuoso puede favorecer la autonomía, la autoestima y la sensación de logro (Colectivo de autores, 2015; Agur y Dalley, 2009).

Para el profesional de Estimulación Temprana, conocer la relación entre estos sistemas y el desarrollo infantil facilita la comprensión de ciertos comportamientos, la planificación de actividades y la coordinación con otros profesionales de la salud, especialmente en casos de condiciones crónicas o de antecedentes perinatales complejos.

5.4 Aplicaciones en Estimulación Temprana

La integración de los conocimientos sobre el aparato reproductor y el aparato excretor en la práctica de Estimulación Temprana permite ofrecer intervenciones más ajustadas a las necesidades reales del niño o niña y de su familia, respetando su historia prenatal, su estado de salud actual y su contexto sociocultural.

En relación con el aparato reproductor, es importante considerar los antecedentes del embarazo y del nacimiento en la evaluación inicial. El peso al nacer, la edad gestacional, la presencia de complicaciones perinatales y las estancias prolongadas en unidades neonatales pueden influir en el tono muscular, la regulación del sueño, la alimentación y la interacción temprana. La Estimulación Temprana puede contribuir a favorecer el vínculo afectivo, la organización postural y la adaptación al entorno extrauterino, especialmente en niños y niñas que han vivido experiencias médicas complejas desde el inicio de la vida (Saladin, 2013; Netter F. , 2019; Sinelnikov, 1988).

En cuanto al aparato excretor, la intervención se orienta a acompañar de manera respetuosa el proceso de control de esfínteres y a adaptarse a las condiciones de salud que puedan afectar la función urinaria. Ello implica ofrecer información clara a las familias sobre los rangos de edad esperados, evitar comparaciones o juicios,

fomentar rutinas de baño predecibles y utilizar estrategias lúdicas que favorezcan la percepción corporal y la comunicación de necesidades. En casos de infecciones urinarias recurrentes, malformaciones renales u otras patologías, es fundamental coordinar con el equipo médico para ajustar las actividades, respetar los períodos de descanso y evitar sobrecargas físicas (Alves da Silva et al., 2024 ; Agur y Dalley, 2009).

Un enfoque humanizado implica, además, trabajar la educación para la salud de manera sencilla y respetuosa, abordando temas como la higiene íntima, la hidratación adecuada y la importancia de acudir a controles pediátricos. Reconocer las emociones de los cuidadores ante dificultades como enuresis, encopresis o enfermedades renales crónicas, y ofrecer un espacio de escucha, contribuye a fortalecer las capacidades familiares para sostener el desarrollo del niño o niña.

AUTOEVALUACIÓN 5

Tipo 1: Relacione las columnas

Pregunta 1: Relacione las columnas

Columna A

- I. Riñones
- II. Uréteres

Columna B

- a. Conducen la orina desde los riñones hasta la vejiga
- b. Filtran la sangre y producen orina
- c. Almacenan la orina hasta la micción
- d. Conducen la orina al exterior del cuerpo

- A. I-b, II-a
- B. I-a, II-c
- C. I-c, II-b
- D. I-d, II-a

Pregunta 2: Relacione las columnas

Columna A

- I. Escroto
- II. Epidídimo

Columna B

- a. Sitio de maduración de los espermatozoides
- b. Conducto que conecta testículos con vesículas seminales
- c. Bolsa que aloja los testículos
- d. Glándula que secreta fluido prostático

- A. I-c, II-a
- B. I-a, II-d
- C. I-b, II-c
- D. I-d, II-b

Pregunta 3: Relacione las columnas

Columna A

- I. Ovarios
- II. Trompas de Falopio

Columna B

- a. Transportan el óvulo hacia el útero
- b. Sitio de implantación del blastocisto
- c. Glándulas que producen óvulos y hormonas
- d. Canal por donde se expulsa el bebé

- A. I-c, II-a
- B. I-a, II-b
- C. I-d, II-c
- D. I-b, II-d

Pregunta 4: Relacione las columnas**Columna A**

- I. Vagina
- II. Útero

Columna B

- a. Canal de parto y recepción del pene
- b. Sitio de desarrollo del embrión y feto
- c. Producen óvulos y progesterona
- d. Conducto que comunica la cavidad uterina con el exterior

- A. I-a, II-b
- B. I-c, II-d
- C. I-d, II-a
- D. I-b, II-c

Tipo 2: Complete el enunciado (4 preguntas)**Pregunta 5**

La principal función del sistema urinario es _____ los productos de desecho del metabolismo del cuerpo.

- A. sintetizar
- B. eliminar
- C. digerir
- D. absorber

Pregunta 6

La unidad funcional del riñón encargada de la filtración se denomina _____.

- A. nefrona
- B. glomérulo
- C. túbulos renales
- D. uréter

Pregunta 7

Durante el ciclo menstrual, la ovulación suele ocurrir alrededor del día _____ del ciclo.

- A. 7
- B. 14
- C. 21
- D. 28

Pregunta 8

La vejiga urinaria está revestida por un epitelio especializado conocido como _____.

- A. epitelio simple plano
- B. epitelio columnar ciliado
- C. epitelio transicional
- D. epitelio escamoso estratificado

Tipo 3: Selección múltiple**Pregunta 9**

¿Cuál de las siguientes estructuras es parte del aparato reproductor masculino?

- A. Trompas de Falopio
- B. Próstata
- C. Clítoris
- D. Ovarios

Pregunta 10

¿Cuál es la función de la hormona luteinizante (LH) en la mujer?

- A. Iniciar la menstruación
- B. Estimular la ovulación

- C. Incrementar el deseo sexual
- D. Formar la placenta

Pregunta 11

Una de las funciones de los testículos es:

- A. producir testosterona
- B. sintetizar adrenalina
- C. secretar estrógenos
- D. almacenar espermatozoides maduros

Pregunta 12

¿Cuál de los siguientes órganos participa tanto en la excreción como en la regulación del equilibrio hidrico?

- A. Pulmón
- B. Corazón
- C. Riñón
- D. Estómago

Respuestas correctas:

- | | |
|------|-------|
| 1. A | 7. B |
| 2. A | 8. C |
| 3. A | 9. B |
| 4. A | 10. B |
| 5. B | 11. A |
| 6. A | 12. C |

ACTIVIDAD DE ANÁLISIS

Caso hipotético: Lucía, una niña de 2 años y 6 meses, asiste a un programa de Estimulación Temprana. Su familia refiere infecciones urinarias recurrentes, varios episodios de fiebre alta y hospitalizaciones breves durante el último año. Comentan que han intentado iniciar el control de esfínteres, pero Lucía muestra resistencia, llora cuando se le insiste para ir al baño y ha empezado a evitar algunas actividades grupales. El equipo de salud está investigando una posible malformación del tracto urinario.

Actividad: Redacte un análisis (de 10 a 15 líneas) en el que explique cómo el aparato excretor y los aspectos emocionales y familiares influyen en la situación de Lucía. Considere el impacto de las infecciones urinarias y de las hospitalizaciones en el juego, en la disposición a participar en actividades, en el proceso de control de esfínteres y en la relación con sus cuidadores. Proponga orientaciones generales para la intervención desde la Estimulación Temprana y recomendaciones básicas para la familia, en coordinación con el equipo de salud.

Propósito: Esta actividad busca integrar los conocimientos sobre el aparato reproductor y el aparato excretor con la realidad clínica y emocional de la infancia, promoviendo una mirada integral y humanizada del desarrollo y del acompañamiento familiar.

UNIDAD 6

SISTEMA NERVIOSO Y ENDOCRINO

6.1 Aspectos anatómicos fisiológicos del Sistema Nervioso Central y Periférico

El sistema nervioso es el principal sistema de coordinación rápida del organismo. Recibe información del entorno interno y externo, la integra y genera respuestas que regulan el movimiento, la percepción, las emociones, el pensamiento y múltiples funciones viscerales. Junto con el sistema endocrino, conforma los mecanismos de control y regulación del cuerpo humano (Tortora y Derrickson, 2006; Saladin, 2013).

Anatómicamente, el sistema nervioso se divide en sistema nervioso central (SNC) y sistema nervioso periférico (SNP). El SNC está formado por el encéfalo y la médula espinal. El encéfalo se ubica dentro de la cavidad craneal y se organiza, de manera general, en hemisferios cerebrales, diencéfalo, tronco encefálico y cerebelo. La médula espinal se aloja en el canal vertebral y actúa como vía de conducción y centro de integración de reflejos (Marieb, 2008; Rosell Puig et al., 2001).

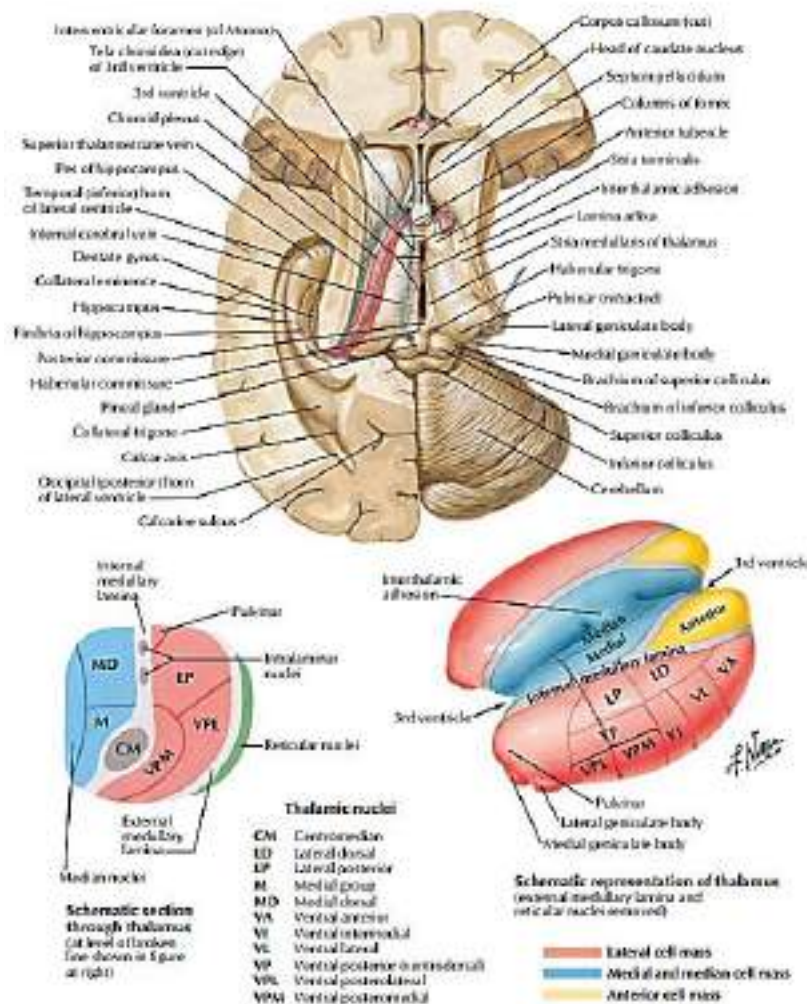
El sistema nervioso periférico está constituido por nervios craneales y espinales, ganglios y terminaciones nerviosas. Los nervios craneales emergen del encéfalo y se relacionan con funciones sensitivas, motoras o mixtas en la cabeza y el cuello, además de algunas estructuras torácicas y abdominales. Los nervios espinales se originan en la médula espinal y se distribuyen hacia el tronco y las extremidades, conectando el SNC con los receptores sensoriales y los efectores (músculos y glándulas) (Marieb, 2008; Rosell Puig et al., 2001).

Desde el punto de vista funcional, se distingue el sistema nervioso somático, que controla principalmente los movimientos voluntarios y la información sensorial consciente, y el sistema nervioso autónomo o vegetativo, que regula funciones involuntarias como la actividad cardíaca, la motilidad digestiva y el calibre de los vasos sanguíneos. El sistema nervioso autónomo se subdivide en simpático y parasimpático, cuyos efectos suelen ser complementarios y opuestos (por ejemplo, aumento o disminución de la frecuencia cardíaca) (Saladin, 2013; Netter F., 2019).

La unidad funcional del sistema nervioso es la neurona. Cada neurona está formada por un cuerpo celular (soma), que contiene el núcleo, prolongaciones cortas llamadas dendritas, que reciben información, y un axón, prolongación única y más larga que conduce el impulso nervioso hacia otras neuronas o hacia células efectoras. Muchas neuronas presentan vainas de mielina alrededor del axón, lo que permite una conducción más rápida del impulso. Junto a las neuronas se encuentran las células de la neuroglía (astrocitos, oligodendrocitos, células de Schwann, microglía), que brindan soporte, protección y participación en la homeostasis del tejido nervioso (Tortora y Derrickson, 2006; Saladin, 2013).

Figura 23

Organización anatómica del sistema nervioso



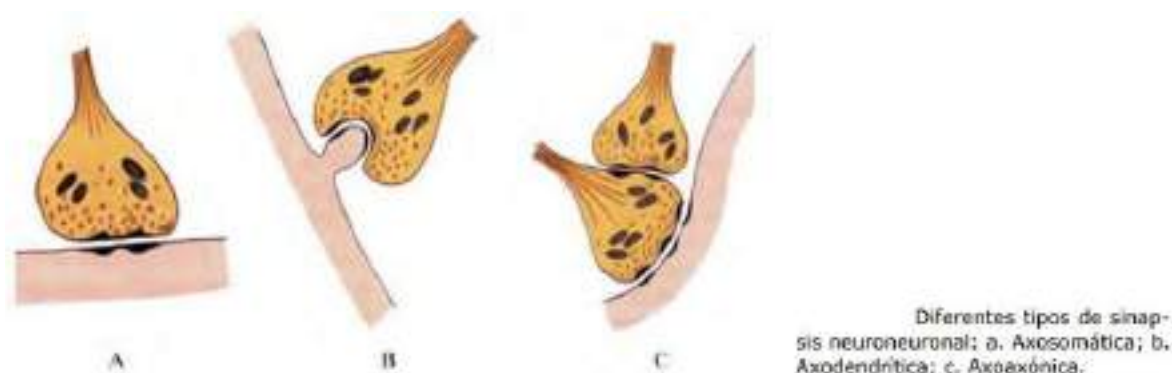Nota Tomado de: Netter FH. Atlas of Human Anatomy. 4.ª ed. Barcelona: Elsevier; 2018. p. 176, Plate 122

La comunicación entre neuronas se realiza en las sinapsis, puntos de contacto funcional donde el impulso nervioso se transmite mediante neurotransmisores químicos (como acetilcolina, dopamina, serotonina, entre otros) o, con menor frecuencia, a través de un acoplamiento eléctrico directo. La adecuada liberación, recepción e inactivación de neurotransmisores es esencial para el equilibrio entre excitación e inhibición en las redes neuronales (Marieb, 2008; Rosell Puig et al., 2001).

Durante la primera infancia, el sistema nervioso se caracteriza por una intensa sinaptogénesis, una progresiva mielinización de las vías nerviosas y una alta plasticidad, es decir, una gran capacidad de adaptación estructural y funcional. Estas características permiten que las experiencias tempranas influyan de manera profunda en la organización de circuitos relacionados con la motricidad, el lenguaje, la regulación emocional y la cognición (Rosell Puig et al., 2001; Agur y Dalley, 2009).

Figura 24.

Sinapsis neuroneuronales y células de neuroglía en SNC y SNP



Nota Adaptado de: Colectivo de autores. Morfofisiología. Parte 1. Cuba: Editorial Ciencias Médicas; p. 210

6.2 Aspectos anatómo fisiológicos del Sistema Endocrino

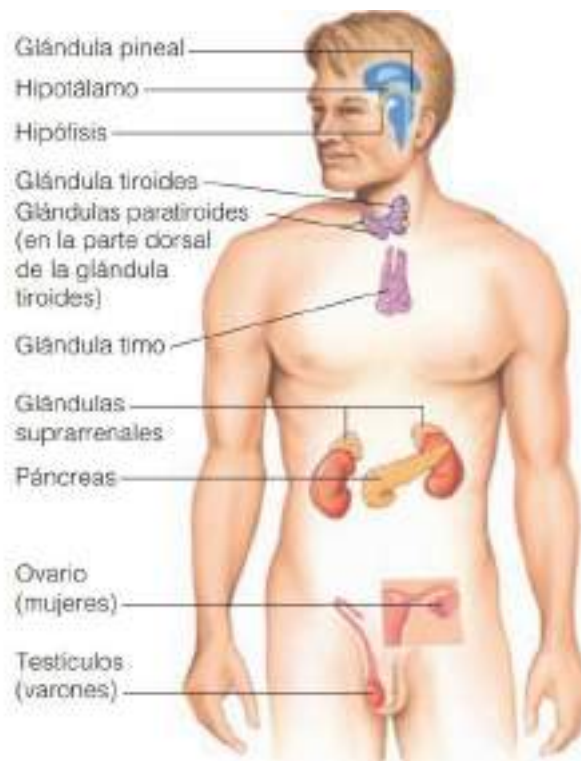
El sistema endocrino está formado por glándulas que producen y liberan hormonas directamente al torrente sanguíneo. Las hormonas son mensajeros químicos que viajan por la sangre y actúan sobre órganos o tejidos específicos, regulando procesos como el crecimiento, el metabolismo, el equilibrio hídrico y electrolítico, la respuesta al estrés y la función reproductora (Tortora y Derrickson, 2006; Saladin, 2013; Netter F., 2019).

Entre las principales glándulas endocrinas se encuentran el hipotálamo, la hipófisis, la glándula tiroides, las glándulas paratiroides, las glándulas suprarrenales, el páncreas endocrino y las gónadas (ovarios y testículos). El hipotálamo, situado en el diencéfalo, integra información nerviosa y hormonal y regula la actividad de la hipófisis mediante hormonas liberadoras e inhibidoras. La hipófisis o pituitaria, localizada en la base del cráneo, se considera la “glándula maestra” porque secreta hormonas que controlan a otras glándulas endocrinas, como la tiroides, las suprarrenales y las gónadas (Saladin, 2013; Netter F. , 2019).

La glándula tiroides, situada en la región anterior del cuello, produce hormonas tiroideas (T3 y T4) que regulan el metabolismo basal, el crecimiento y el desarrollo del sistema nervioso. Las glándulas paratiroides, ubicadas en la cara posterior de la tiroides, secretan hormona paratiroidea, que participa en la regulación del calcio y del fósforo. Las glándulas suprarrenales, situadas sobre los riñones, presentan una corteza que produce hormonas esteroideas (como cortisol y aldosterona) y una médula que secreta catecolaminas (adrenalina y noradrenalina), implicadas en la respuesta al estrés agudo (Saladin, 2013; Netter F. , 2019; Sinelnikov, 1988).

Figura 25.

Ubicación de las glándulas endocrinas en el cuerpo humano



Nota Tomado de: Marieb EN. Anatomía y fisiología humana. 9.^a ed. Madrid: Pearson Educación; 2012. p. 314

El páncreas posee una porción exocrina, que secreta enzimas digestivas, y una porción endocrina, constituida por los islotes pancreáticos, que producen hormonas como la insulina y el glucagón. Estas hormonas regulan la concentración de glucosa en sangre. Las gónadas producen hormonas sexuales (estrógenos, progesterona y testosterona) que influyen en el desarrollo de caracteres sexuales, la función reproductora y ciertos aspectos del metabolismo y la composición corporal (Saladin, 2013; Sinelnikov, 1988).

El funcionamiento del sistema endocrino se basa en circuitos de retroalimentación. Por ejemplo, una disminución de la concentración de hormona tiroidea en sangre estimula la liberación de hormona liberadora de tirotrópina (TRH) por el hipotálamo, lo que a su vez incrementa la secreción de tirotrópina (TSH) por la hipófisis y, finalmente, la producción de hormonas tiroideas por la tiroides. Cuando estas alcanzan niveles adecuados, ejercen retroalimentación negativa sobre el hipotálamo y la hipófisis, estabilizando el sistema (Saladin, 2013; Netter F. , 2019).

En la primera infancia, ciertas hormonas, como la hormona del crecimiento (GH) y las hormonas tiroideas, desempeñan un papel central en el crecimiento somático, la maduración ósea y el desarrollo del sistema nervioso. Alteraciones en la producción o acción de estas hormonas pueden reflejarse en cambios en la velocidad de crecimiento, en la energía disponible para el juego y en la adquisición de hitos del desarrollo (Rosell Puig et al., 2001; Alves da Silva et al., 2024).

6.3 Importancia del sistema nervioso y del sistema endocrino en la primera infancia

La primera infancia es un periodo en el que la maduración del sistema nervioso y del sistema endocrino se encuentra en pleno desarrollo. Estos sistemas actúan de manera integrada para sostener el crecimiento, la organización del comportamiento y la capacidad de adaptación del niño o niña.

El sistema nervioso participa en la adquisición de habilidades motoras gruesas y finas, en el desarrollo del lenguaje, en la capacidad de atención, en la regulación de las emociones y en el establecimiento de vínculos afectivos. Durante los primeros años se consolidan circuitos neuronales relacionados con el control postural, la coordinación ojo–mano, la imitación, el juego simbólico y la comprensión del entorno. Experiencias enriquecedoras, seguras y estructuradas favorecen la formación de conexiones neuronales funcionales, mientras que entornos adversos, con altos niveles de estrés, pueden alterar la organización de estos circuitos (Rosell Puig et al., 2001; Alves da Silva et al., 2024).

El sistema endocrino, por su parte, contribuye al crecimiento lineal, al aumento de masa muscular, al desarrollo óseo y al equilibrio energético. La adecuada producción de hormonas tiroideas y de hormona del crecimiento es esencial para que el niño o niña alcance su potencial de talla y para que disponga de la energía necesaria para explorar, jugar y aprender. Alteraciones endocrinas, como hipotiroidismo congénito no tratado o trastornos del eje hormona de crecimiento, pueden asociarse con retraso en el crecimiento, fatiga, dificultades de atención y retraso en el desarrollo psicomotor (Netter F. , 2019; Colectivo de autores, 2015).

Ambos sistemas participan de manera conjunta en la regulación del sueño, del apetito, de la respuesta al estrés y de la adaptación a cambios en el entorno. Episodios repetidos de estrés intenso o prolongado, sin el apoyo de adultos sensibles y

disponibles, pueden activar de manera sostenida los ejes neuroendocrinos relacionados con la respuesta al estrés (por ejemplo, el eje hipotálamo–hipófisis–suprarrenal), lo que se ha asociado con mayor vulnerabilidad a problemas de regulación emocional, dificultades de aprendizaje y alteraciones de la salud física a largo plazo (Sinelnikov, 1988; Rohen et al., 2011).

Comprender la importancia del sistema nervioso y del sistema endocrino en la primera infancia permite al profesional de Estimulación Temprana interpretar mejor los signos y síntomas que pueden indicar riesgo o presencia de alteraciones del desarrollo, así como valorar el impacto de las condiciones médicas crónicas en la participación del niño o niña en actividades lúdicas y educativas.

6.4 Aplicaciones en Estimulación Temprana

El conocimiento integrado del sistema nervioso y del sistema endocrino orienta la valoración y la intervención en Estimulación Temprana, promoviendo una mirada integral y humanizada del niño o niña.

En primer lugar, la comprensión de la organización y maduración del sistema nervioso permite observar con mayor precisión el desarrollo de hitos motores, cognitivos, del lenguaje y socioemocionales. Signos como hipotonía o hipertonía persistentes, asimetrías marcadas, ausencia de respuesta a estímulos visuales o auditivos, escasa iniciativa para el juego, pérdida de habilidades previamente adquiridas, convulsiones o alteraciones importantes del sueño deben motivar una derivación oportuna a servicios especializados (Rosell Puig et al., 2001; Alves da Silva et al., 2024).

En segundo lugar, considerar el sistema endocrino ayuda a comprender variaciones en el crecimiento, en el nivel de energía y en la regulación del apetito y del sueño. Cambios significativos en la curva de crecimiento, fatiga inusual, sed excesiva, poliuria o variaciones importantes de peso pueden ser indicios de alteraciones endocrinas (como trastornos tiroideos o metabólicos) y requieren evaluación médica. La Estimulación Temprana, en estos casos, se adapta para respetar los tiempos de descanso, fomentar un juego ajustado a la capacidad física y apoyar a la familia en la organización de rutinas saludables (Netter F. , 2019; Colectivo de autores, 2015).

Un enfoque humanizado en Estimulación Temprana implica, además, reconocer el impacto emocional que los diagnósticos neurológicos o endocrinos pueden tener en las familias. Escuchar sus preocupaciones, ofrecer información clara y accesible, y validar sus esfuerzos contribuye a construir una alianza de trabajo que beneficia al niño o niña. La coordinación con equipos de salud (pediatría, neurología, endocrinología, psicología, fisioterapia, entre otros) permite diseñar intervenciones coherentes, centradas en las capacidades y potencialidades del niño o niña y no solo en sus dificultades.

AUTOEVALUACIÓN 6

Tipo 1: Relacione las columnas

Pregunta 1: Relacione las columnas

Columna A

- I. Sistema nervioso central
- II. Sistema nervioso periférico

Columna B

- a. Incluye encéfalo y médula espinal
- b. Está formado por nervios y ganglios
- c. Controla la homeostasis endocrina
- d. Se encarga de los reflejos viscerales

- A. I-a, II-b
- B. I-b, II-d
- C. I-c, II-a
- D. I-d, II-c

Pregunta 2: Relacione las columnas

Columna A

- I. Hipófisis
- II. Glándula tiroides

Columna B

- a. Se localiza en la base del encéfalo
- b. Segrega tiroxina y triyodotironina
- c. Estimula el crecimiento
- d. Se divide en adenohipófisis y neurohipófisis

- A. I-a, II-b
- B. I-c, II-d
- C. I-d, II-b
- D. I-b, II-a

Pregunta 3: Relacione las columnas

Columna A

- I. Neuronas sensoriales
- II. Neuronas motoras

Columna B

- a. Transmiten impulsos hacia el SNC
- b. Llevan respuestas hacia músculos o glándulas

- c. Conforman los nervios craneales
- d. Regulan la secreción hormonal

- A. I-a, II-b
- B. I-c, II-d
- C. I-b, II-a
- D. I-d, II-c

Pregunta 4: Relacione las columnas

Columna A

- I. Sistema simpático
- II. Sistema parasimpático

Columna B

- a. Se activa en situaciones de emergencia
- b. Favorece la relajación y digestión
- c. Aumenta la frecuencia cardíaca
- d. Disminuye el ritmo respiratorio

- A. I-a, II-b
- B. I-d, II-c
- C. I-b, II-d
- D. I-c, II-a

Tipo 2: Complete el enunciado

Pregunta 5: Complete el enunciado

La neurona es la unidad estructural y funcional del sistema nervioso, caracterizada por su capacidad de _____ y _____ impulsos nerviosos.

- A. recibir - transmitir
- B. proteger - conservar
- C. inhibir - controlar
- D. formar - dividir

Pregunta 6: Complete el enunciado

La hormona antidiurética (ADH) se produce en el _____ y actúa a nivel del _____ para conservar agua.

- A. hipotálamo - riñón
- B. timo - intestino

- C. páncreas - hígado
- D. tórax - corazón

Pregunta 7: Complete el enunciado

El sistema nervioso autónomo regula funciones _____ como la respiración, la circulación y la digestión.

- A. involuntarias
- B. motoras
- C. voluntarias
- D. sensoriales

Pregunta 8: Complete el enunciado

La glándula pineal secreta _____, hormona relacionada con el ciclo de sueño y vigilia.

- A. melatonina
- B. oxitocina
- C. adrenalina
- D. tiroxina

Tipo 3. Selección múltiple con una sola respuesta correcta**Pregunta 9**

¿Cuál de las siguientes estructuras forma parte del diencefalo?

- A. Tálamo
- B. Protuberancia
- C. Cerebelo
- D. Bulbo raquídeo

Pregunta 10

La principal función de la insulina es:

- A. Disminuir los niveles de glucosa en sangre
- B. Estimular la secreción de adrenalina
- C. Aumentar la temperatura corporal
- D. Favorecer la formación de glóbulos rojos

Pregunta 11

Los receptores olfatorios se localizan en:

- A. Mucosa nasal
- B. Retina
- C. Papilas gustativas
- D. Tórax

Pregunta 12

¿Qué glándula controla el funcionamiento del resto de glándulas endocrinas?

- A. Hipófisis
- B. Suprarrenal
- C. Tiroides
- D. Pineal

Respuestas correctas:

- | | |
|------|-------|
| 1. A | 7. A |
| 2. C | 8. A |
| 3. A | 9. A |
| 4. A | 10. A |
| 5. A | 11. A |
| 6. A | 12. A |

ACTIVIDAD PROPUESTA: ANÁLISIS DE CASO

Caso hipotético: Diego, un niño de 18 meses, asiste a un programa de Estimulación Temprana. Nació prematuro a las 32 semanas de gestación y permaneció varias semanas en una unidad neonatal. En la actualidad presenta hipotonía axial leve, escasa estabilidad en la marcha inicial, dificultades para conciliar el sueño y episodios de irritabilidad. Su vocabulario expresivo es limitado y el contacto ocular, aunque presente, es poco sostenido. El equipo de salud ha solicitado estudios complementarios para descartar alteraciones neurológicas y endocrinas.

Actividad: Redacte un análisis (de 10 a 15 líneas) en el que explique cómo el sistema nervioso y el sistema endocrino pueden estar implicados en la situación de Diego. Considere el impacto de la prematuridad, la posible inmadurez neurológica, la regulación del sueño y de la energía disponible para el juego, así como la importancia de la plasticidad cerebral en la primera infancia. Proponga orientaciones generales para la intervención desde la Estimulación Temprana y recomendaciones básicas para la familia, en coordinación con el equipo de salud.

Propósito: Esta actividad busca integrar los conocimientos sobre el sistema nervioso y el sistema endocrino con la realidad clínica de la infancia, promoviendo una comprensión integral, humanizada y basada en la evidencia del desarrollo infantil y del rol de la Estimulación Temprana en el acompañamiento a niños, niñas y sus familias.

BIBLIOGRAFÍA

- Agur, A. M., y Dalley, A. F. (2009). *Grant's Atlas of Anatomy* (12a ed.). Lippincott Williams & Wilkins.
- Alves da Silva, D. F., Noguchi, S. K., y Kietzer, K. S. (2024). *Abordagem morfofuncional do sistema nervoso: atlas e roteiros* . Editora Neurus .
<https://doi.org/10.29327/5363744>
- Artiles Vargas, L. A., Orozco González, M., Vera Estrada, M., y Jorge Rodríguez, G. (2023). Tareas docentes para las clases prácticas de Morfofisiología en la Licenciatura en Rehabilitación en Salud. *IC*, 10(2).
<https://doi.org/10.29156/INTER.10.2.10>
- Bernal Sánchez, J. J. (2024). Morfofisiología cardíaca. En H. Lozada Ramos, y J. E. Daza Arana, *Revascularización miocárdica: tópicos selectos para profesionales de la salud. Tomo I: fundamentos teóricos y fisiopatológicos* (págs. 25-53). Editorial Universidad Santiago de Cali.
- Colectivo de autores. (2015). *Morfofisiología. Tomo 1* (2a ed.). La Habana: Ecimed / Editorial Ciencias Médicas.
- Díaz Vásquez, S. M., Ponce Rivera, O. S., Gómez Ortega, J. D., y Espinoza Torres, V. E. (2024). *Morfofisiología aplicada. Guía didáctica de estudio*. Atik Editorial.
<https://doi.org/10.46652/atikbook10>
- García, I. S., Gómez Estacio, L., y González Falcón, M. (2012). Folletos digitales multimedia para la Morfofisiología en Estomatología. *RevistaeSalud.com*, 8(32).
- Marieb, E. N. (2008). *Anatomía y Fisiología Humana* (9a ed.). Pearson Educación, S. A.
- Netter, F. (2019). *Atlas of Human Anatomy* (7a ed.). Elsevier Inc.
- Netter, F. H., y Hansen, J. T. (2019). *Netter's Clinical Anatomy* (4a ed.). Elsevier Inc.

- Rohen, J. W., Yokochi, C., y Lütjen-Drecoll, E. (2011). *Color Atlas of Anatomy: A Photographic Study of the Human Body* (7a ed.). Lippincott Williams & Wilkins.
- Rosell Puig, W., Dovale Borjas, C., y Álvarez Torres, I. (2001). *Morfología Humana I*. Editorial Ciencias Médicas.
- Saladin, K. S. (2013). *Anatomía y fisiología. La unidad entre forma y función* (6a ed.). McGraw-Hill Interamericana Editores, S. A. de C. V.
- Sinelnikov, R. D. (1988). *Atlas of Human Anatomy* (Vol. Volume I). Moscow : Mir Publishers.
- Tortora, G. J., y Derrickson, B. (2006). *Principios de Anatomía y Fisiología* (13a ed.). Editorial Médica Panamericana.

ISBN: 978-9907-806-00-7

